UNIVERSITÉ DE MONTPELLIER
FACULTE DE MEDECINE N° 50

Contribution à l'Etude du traitement des fractures des membres par l'ostéo-synthèse à prothèse externe

THÈSE

Présentée et publiquement soutenue
devant la Faculté de Médecine de Montpellier
Le 8 Juin 1936

PAR

Fernand NAUTON
Né à Saugues (Haute-Loire) le 22 Mars 1911

POUR OBTENIR LE GRADE DE DOCTEUR EN MEDECINE

Examinateurs de la Thèse

MM. RICHE, professeur, *président*.
ETIENNE, professeur
AIMES, agrégé
GUIBAL, agrégé

Assesseurs

NIMES
IMPRIMERIE CHASTANIER FRÈRES ET ALMÉRAS
12, Rue Pradier, 12
--
1936

CONTRIBUTION A L'ÉTUDE DU TRAITEMENT DES FRACTURES DES MEMBRES PAR L'OSTÉO-SYNTHÈSE A PROTHÈSE EXTERNE

Digitized by the Internet Archive
in 2026

https://archive.org/details/IA41555203_0027

UNIVERSITÉ DE MONTPELLIER
FACULTE DE MEDECINE N° 50

Contribution à l'Etude du traitement des fractures des membres par l'ostéo-synthèse à prothèse externe

THÈSE

Présentée et publiquement soutenue
devant la Faculté de Médecine de Montpellier
Le 8 Juin 1936

PAR

Fernand NAUTON
Né à Saugues (Haute-Loire) le 22 Mars 1911

POUR OBTENIR LE GRADE DE DOCTEUR EN MEDECINE

Examinateurs de la Thèse

MM. RICHE, professeur, *président*.
ETIENNE, professeur
AIMES, agrégé
GUIBAL, agrégé

Assesseurs

NIMES
IMPRIMERIE CHASTANIER FRÈRES ET ALMÉRAS
12, Rue Pradier, 12

1936

PERSONNEL DE LA FACULTÉ

Professeurs

Anatomie	MM. J. DELMAS
Histologie	TURCHINI
Physiologie	L. HEDON
Chimie biologique et médicale	CRISTOL
Physique médicale	PECH
Anatomie pathologique	GRYNFELTT
Microbiologie	LISBONNE
Pathologie et thérapeutique générales	BOSC
Thérapeutique et matière médicale	BOUDET
Hydrologie thérapeutique et climatologie	PUECH
Hygiène	CARRIEU
Médecine légale et médecine sociale	GAUSSEL
Pathologie médicale et clinique propédeutique	GIRAUD
Clinique médicale	VIRES, asses. RIMBAUD
Clinique chirurgicale	MASSABUAU RICHE
Clinique obstétricale	P. DELMAS
Clinique des maladies mentales et nerveuses	EUZIERE, doyen
Clin. des mal. des enfants et hyg. du premier âge	LEENHARDT
Clinique de dermatosyphiligraphie	MARGAROT
Clinique chirurgicale infantile et orthopédie	ETIENNE
Clinique des maladies des voies urinaires	JEANBRAU
Clinique gynécologique	LAPEYRE
Clinique ophtalmologique	VILLARD
Clinique d'oto-rhino-laryngologie	TERRACOL
Matière médicale (Ch. de c.)	CABANNE
Radiologie (Ch. de c)	LAMAR QUE
Anatomie (Ch. de c.)	LAUX
Histologie (Ch. de c.)	GRANEL

Honorariat

Professeurs honoraires :

MM. RODET, TEDENAT, VALLOIS, FORGUE, ESTOR, BERTIN-SANS GALAVIEILLE.

R. UNIV. BIBLIOTHEEK LEIDEN

Chargés de Cours complémentaires

Pathologie expérimentale	MM. PAGES
Pathologie externe	AIMES
Médecine opératoire	SOUBEIRAN, ag. libre
Accouchement	COLL DE CARRERA
Clinique phtisiologique	GAUSSEL, prof.
Clinique propédeutique médicale	BOULET
Clinique des maladies contagieuses	JANBON
Stomatologie	Dr WATON

Agrégés en exercice

Médecine	MM. BOULET	Chirurgie	MM. AIMES
	PAGES		MOURGUE-MOLINES
	JANBON		GUIBAL
	BAUMEL		ROUX
	VIDAL	Obstétrique	COLL DE CARRERA
		Bactériologie	CARRERE

Examinateurs de la thèse :

MM. RICHE professeur, président. — MM. AIMES, agrégé.
ETIENNE, professeur. — GUIBAL, agrégé.

La Faculté de Médecine de Montpellier déclare que les opinions émises dans les dissertations qui lui sont présentées doivent être considérées comme propres à leur auteur et qu'elle n' entend leur donner ni approbation ni improbation.

A LA MEMOIRE DE MES GRANDS-PARENTS

A MON GRAND-PÈRE

A MON PÈRE ET A MA MÈRE

En reconnaissance.

En témoignage de ma profonde affection.

A TOUS LES MIENS

A MES MAITRES

de l'Ecole de Médecine de Clermont-Ferrand
de la Faculté de Médecine de Montpellier
des Hôpitaux de Nimes

A MES CAMARADES D'INTERNAT

A MES AMIS

A MONSIEUR LE PROFESSEUR RICHE

Professeur de Clinique chirurgicale

En témoignage de profonde reconnaissance, pour le grand honneur qu'il nous fait en présidant notre thèse.

A MONSIEUR LE PROFESSEUR ETIENNE

Professeur de Clinique chirurgicale infantile et Orthopédie

Dont nous avons apprécié l'enseignement si pratique.

A MONSIEUR LE PROFESSEUR AGREGÉ AIMES

Dont nous n'oublierons jamais les vivantes leçons de pathologie osseuse.

A MONSIEUR LE PROFESSEUR AGRÉGÉ GUIBAL

Qui nous a enseigné les premiers éléments de pratique orthopédique,

AU DOCTEUR J. REVEL

Chirurgien en Chef des Hôpitaux de Nimes
Chirurgien du Sanatorium Marin du Grau-du-Roi

En reconnaissance :
De tout ce que vous m'avez appris,
De la confiance que vous m'avez témoignée.
De l'amitié que vous m'avez portée.

AU DOCTEUR P. CABOUAT

Chirurgien des Hôpitaux de Nimes

En remerciement des renseignements et des conseils que vous m'avez donnés pour l'élaboration de ce travail.

AU DOCTEUR J. BUY

Professeur d'Anatomie à l'Ecole de Médecine de Clermont-Ferrand

Auprès de vous, j'ai fait mes premiers pas dans les sciences médicales.
En souvenir de votre enseignement et de votre amitié, je vous dédie ce modeste travail.

AU DOCTEUR G. PITOT

Médecin-Chef du Service de Neurologie des Hôpitaux de Nimes

Pour tout ce que je te dois. Pour l'amitié que tu m'as témoignée dès mon entrée à l'Internat.

AVANT PROPOS

Depuis le début du XXe siècle, avec l'essor de l'industrie et du machinisme, et aussi avec les guerres modernes, les fractures ont occupé une place de premier plan dans la pathologie ; plus fréquentes, elles sont devenues en même temps plus complexes et plus compliquées. Des traitements nouveaux ont dû être mis en œuvre.

L'ostéosynthèse ou fixation sanglante des os est apparue : forte des idées nouvelles sur l'asepsie et l'antisepsie, elle a pris de suite un rapide essor ; mais à l'enthousiasme du début succèda une série de déboires ; on s'aperçut que cette méthode n'était pas sans danger, qu'elle exigeait une technique délicate et que, seules, des indications précises pouvaient la commander. Dès 1902, le grand génie de Lambotte lui fit comprendre qu'un matériel métallique est difficilement supporté par l'os ; il avait construit, à cette époque, un ingénieux système où il substituait à la plaque perdue un fixateur externe monté sur de longues vis ; cet appareil, d'un maniement difficile, resta longtemps dans l'oubli ; il a fallu les travaux modernes de Juvara, Lambret, Chalier, Boever, Goosens, pour reprendre cette étude avec un matériel nouveau plus maniable.

Ayant eu l'occasion de voir, de traiter et de suivre de près un certain nombre de fracturés soignés de la sorte, nous avons pû constater l'utilité d'un tel sytème de fixation et nous avons été surpris, en même temps, que cette méthode ne soit pas plus employée : loin de nous la prétention d'apporter de gros faits nouveaux ; nous avons simplement, au passage, noté quelques remarques.

Tout au début de notre travail, à dessein, nous passerons en revue les divers traitements de fractures : ils sont assez nombreux et suffisent dans la plupart des cas ; nous fixerons ensuite les conditions extrinsèques et intrinsèques d'une bonne ostéosynthèse et nous montrerons que l'ostéosynthèse externe réalise la plupart des desiderata exprimés ; puis nous décrirons sommairement quelques appareils de prothèse externes, parmi les plus employés, avec les grandes lignes d'une technique générale ; un chapitre sera consacré aux indications de la méthode ; il est bien entendu que nous éliminons ici les sutures de l'olécrane, de la rotule, du col du fémur, opérations qui demandent une technique et un matériel spécial ; nous montrerons aussi les avantages de la prothèse externe sur la prothèse perdue, sans passer toutefois sous silence ses inconvénients. Nous avons, pour illustrer et appuyer notre thèse, apporté 27 observations inédites.

Avant d'aborder ce sujet, nous tenons à remercier ici le Docteur Revel, chirurgien en chef des Hôpitaux dont nous avons été l'interne pendant près d'un an ; c'est lui qui nous a suggéré ce travail, qui nous a aidé de ses conseils ; 20 observations ont été prises dans

son service ou dans sa pratique privée : pour tout ce que nous lui devons, nous tenons à lui exprimer ici notre reconnaissance.

Le Docteur CABOUAT, chirurgien des Hôpitaux de Nimes, nous a donné 7 observations ; pour les conseils qu'il nous a donnés, nous le remercions de tout cœur.

Nous remercions aussi M. le Professeur RICHE qui a bien voulu accepter la présidence de cette thèse : auprès de lui, nous avons appris à interroger, à voir et à observer les malades ; nous n'oublierons jamais la simplicité et la clarté de son enseignement quotidien de clinique, pas plus que l'accueil aimable que nous avons toujours trouvé auprès de lui.

Que Messieurs les Professeurs ETIENNE, AIMES et GUIBAL vuillent agréer aussi tous nos remerciements pour l'enseignement qu'ils nous ont donné et pour l'honneur qu'ils nous font de faire partie du Jury de notre thèse.

A la fin de notre scolarité, au moment où nous allons, grâce aux préceptes que nous avons reçus d'eux, essayer de soulager et de guérir un peu de misère humaine, c'est pour nous un devoir bien doux de remercier tous ceux qui, de près ou de loin, ont dirigé notre formation médicale. Le souvenir que nous garderons d'eux de leur enseignement et de leur exemple sera, nous le pensons, la manière la meilleure de leur témoigner notre reconnaissance.

CONTRIBUTION A L'ÉTUDE DU TRAITEMENT DES FRACTURES DES MEMBRES PAR L'OSTÉO-SYNTHÈSE A PROTHÈSE EXTERNE

INTRODUCTION

LE TRAITEMENT DES FRACTURES EN GÉNÉRAL

Le traitement des fractures doit être, avant tout, orthopédique, et tout l'effort du chirurgien doit tendre vers ce but. Une fracture ainsi traitée se répare mieux, plus vite, et ne fait pas courir au patient, de sérieux dangers d'ordre général. A qui érigerait en ligne de conduite systématique le traitement sanglant pourrait être prédits de redoutables échecs dont il serait bien souvent le seul responsable : le bistouri ne saurait être de mise que là où la main nue s'est montrée impuissante.

Trois indications sont à remplir dans tout traitement de fracture :

1° Réduire le déplacement de façon à coapter les fragments bout à bout.

2° Maintenir la coaptation pendant toute la durée de la formation du cal.

3° Réduire au minimum l'atrophie musculaire, la raideur articulaire, les troubles trophiques.

La réduction temps primordial n'est réalisée que lorsque le chevauchement, l'angulation et le décalage des fragments sont corrigés. Cette réduction, nous disent les classiques, peut se faire de trois manières :

1° Par manœuvres manuelles ;

2° Par l'extension continue ;

3° Par l'intervention sanglante.

Dans la méthode manuelle, deux aides font l'un l'extension, l'autre la contre-extension ; la résolution musculaire obtenue, à ce moment, le chirurgien intervient par des manœuvres locales ou à distance pour corriger les déplacements et assurer ainsi la continuité des deux fragments désunis.

Dans l'extension continue, des appareils de contention assurent d'eux-mêmes une réduction progressive, la contre extension est assurée ici par le corps même de l'individu, qui, par sa masse, s'oppose à la force progressivement, agissante et faible de la traction ou bien par une contre extension prenant point d'appui sur une butée résistante.

Enfin ,dans le traitement sanglant, à ciel ouvert, on réduit à l'aide de leviers, de pinces, de daviers ou même par une traction faite par un aide loin du foyer opératoire, traction que surveille et dirige le chirurgien. L'anesthésie, ici, comme dans toute méthode de réduction, est d'un précieux secours.

Une fois la réduction faite, il faut maintenir la coap-

tation des fragments. Que nous offre ici la méthode orthopédique ? Il faut distinguer :

Les procédés d'immobilisation, les procédés de mobilisation, et, entre les deux, la méthode ambulatoire.

Ce sera, soit une immobilisation provisoire, dans des appareils de transport : scultet, gouttières, attèles métalliques, dont les meilleurs modèles appartiennent au Service de Santé : immobilisation dite définitive, dans des gouttières plâtrées moulées sur le membre.

L'immobilisation orthopédique peut être encore réalisée par l'extension continue qu'on a utilisée pour la réduction : elle corrigera surtout le chevauchement qui tendrait à se reproduire, sous l'effet de puissantes masses musculaires. Le point d'appui de la contrextension sera l'épaule et l'aisselle pour le membre supérieur, l'ischion, le grand trochanter, la masse du corps pour le membre inférieur ; l'extension sur les membres se fera par un poids prenant contact soit sur les parties molles par un bandage, un adhésif, soit sur les parties osseuses transfixées : c'est l'extension au clou ou à la tige d'acier ; elle pourra aussi se faire par un ressort. (Appareil de Delbet).

Enfin l'orthopédie nous offre encore la méthode de mobilisation précoce de Lucas Championnière, méthode en apparence paradoxale qui souleva bien des critiques à son début, mais que l'expérience a montré pleine de sagesse. Pour quelques fractures, une certaine quantité de mouvements est nécessaire à la réparation : l'immobilisation amènerait des déboires tant au point de vue local qu'au point de vue général. C'est le cas des fractures par engrènement, fractures par excellence des vieil-

lards, chez qui l'immobilité fait courir des risques si redoutables.

La méthode ambulatoire, dans les fractures du membre inférieur, permet au patient avec un membre fixé la marche et du même coup la mobilisation des articulations. L'idée première en revient au français SEUTIN, qui déjà en 1834, avait montré les avantages d'une méthode réalisant tous les bénéfices de l'immobilisation sans faire courir les risques locaux et généraux d'un décubitus prolongé. DELBET a vulgarisé par son appareil de jambe cette excellente méthode.

Enfin ,dans certains cas très particuliers et rares, on sera réduit à pratiquer la réduction et du même coup la coaptation par une intervention sanglante ; l'asepsie et l'antisepsie ont effacé bien des risques ; d'autre part, les guerres, le machinisme et l'industrie modernes ont multiplié les gros traumatismes et les fractures graves. A des cas nouveaux, répondaient des besoins nouveaux ; dans ces dernières années, des chirurgiens spécialisés dans la chirurgie osseuse se sont fait les promoteurs de la méthode sanglante tout en ayant bien soin d'en préciser sa technique difficile et ses indications : TUFFIER, DUJARRIER, ALGLAVE, CUNEO, FREDET, en France, LANE en Angleterre, LAMBOTTE, en Belgique. Différents procédés peuvent être employés :

1° La ligature osseuse au fil de bronze, d'acier, de nickel, d'argent, même au fil de crin ; procédé simple qui a pû donner de bons résultats sur de petits os, où les actions musculaires sont faibles ;

2° Le cerclage avec un fil ou les lames Putti-Parham : Ce sont des lames d'acier, larges de 6 à 7 mm. que

l'on passe autour de l'os dans les fractures obliques, à l'aide d'un crochet ; on les serre ensuite progressivement, et on bloque en les rabattant ; on coupe et on aplatit le nœud.

3° L'agrafage : Les agrafes sont des crampons formés d'une tige recourbée à angle droit, analogues à celles des charpentiers. Elles s'introduisent de même après forage de l'os.

4° Le vissage : pratiqué par Regaud dès 1850. Dans ce procédé, on introduit une vis en métal inoxydable, en bois, en ivoire, au sein des deux fragments osseux ;

5° Le manchonnage : est un procédé qui consiste à placer autour de l'os une plaque malléable en bronze d'aluminium, trouée comme une écumoire, haute de 10 à 15 cm. ; on la moule sur l'os et on la serre à l'aide de tracteurs analogues aux lames de Parham en passant par les trous du côté opposé ; on fixe en nœud coulant.

6° Le plaquage : consiste à fixer une plaque au contact de l'os, réunissant ainsi les deux fragments ; on le pratique à l'aide de plaques d'acier ,dont les principales sont celles de Lambotte, Lane, Hallopeau, Shermann ; on les fixe soit par des vis, soit par des lames de Parham : les vis ne sont pas perforantes.

7° La prothèse externe est la dernière venue dans l'application courante : C'est celle que nous nous proposons d'étudier dans ce travail, en montrant ses indications, ses avantages et aussi ses inconvénients.

Nombreuses sont donc les méthodes de traitement des fractures ; mais orthopédie et ostéosynthèse ne sont pas des rivales ; vouloir les opposer n'est pas œuvre de bon sens ; chacune a ses indications bien nettes ;

le polymorphisme des fractures est classique ; ici encore, aussi bien qu'ailleurs, peut-on dire qu'il n'y a pas de maladies, mais simplement de malades ; il n'y a pas de fractures, il y a des fracturés, chaque individu présentant outre la particularité de sa lésion, un complexe que par abréviation ou ignorance nous appelons un état général. En chirurgie osseuse, comme partout en médecine, à côté de l'art et de la mécanique, il y a place pour le sens clinique ; une bonne thérapeutique est avant tout le choix des indications.

CHAPITRE I

LES CONDITIONS D'UNE BONNE OSTEO-SYNTHÈSE

Toute ostéosynthèse doit réaliser un certain nombre de conditions, relevant soit du chirurgien, soit du blessé, soit du matériel. Ainsi on limitera de plus en plus les accidents qui peuvent survenir après elle, et on ne versera pas au compte de celle-ci ceux qui relèvent du traumatisme initial, et ceux qui proviennent des réactions du milieu biologique.

Nous passerons rapidement sur l'état général du blessé : chez un blessé en état de shock, la fracture reste au second plan ; l'âge du sujet sera également pris en considération : toute anesthésie est grave chez l'enfant et le vieillard ; chez ce dernier surtout, dans les gros délabrements appelant le traitement sanglant, il faut de rappeler les difficultés de consolidation ; un bon pilon vaut mieux qu'un membre inutilisable. Enfin, il y a lieu d'étudier les tares organiques de chacun, pour ne pas soumettre inutilement à une intervention un organisme qui sera incapable de faire un cal correct ;

un facteur inconnu nous échappera toujours, mais un examen clinique nous donnera parfois d'utiles renseignements ; les syphilitiques consolident souvent mal ; un tuberculeux déminéralisé aura de grandes difficultés pour faire son cal ; on connaît également la gravité des fractures ouvertes de l'alcoolique et du diabétique : chez eux, il faut réduire au minimum les interventions chirurgicales. Disons toutefois que la simplicité de la technique et du matériel de la prothèse externe en ont de beaucoup élargi les indications.

Quand faut-il opérer ? Pour les fractures fermées il est préférable, comme y ont insisté Fredet, puis Lambotte, en 1923, d'attendre 6 à 7 jours de façon à exciser les tissus exsangues, organisés, plus susceptibles de faire des hématomes et de favoriser l'infection ; passés toutefois 10 jours, l'ostéosynthèse devient difficile, on trouve une peau ayant perdu toute souplesse, des tissus rétractés : on est obligé parfois d'employer des manœuvres de force pour arriver à une réduction souvent imparfaite ; de plus la régénération osseuse se trouverait grandement troublée au dire de plusieurs ; mais, dans certains cas où des circonstances nous ont empêchés d'opérer, nous avons constaté, personnellement, qu'un retard d'intervention, même de 5 mois dans une fracture fermée, chez un sujet âgé, n'était pas compromettant pour l'avenir. On peut en juger :

OBSERVATION N° 1 (due à l'obligeance du Dr Revel)
Madame V..., 60 ans.

20 Janvier 1933 : Renversée par une automobile. Transportée immédiatement à la clinique.

Présente : 1° Signes classiques de fracture du fémur droit, à sa partie moyenne : mobilité anormale, déformation, crépitation ; fracture non ouverte.

2° Signes classiques de fracture de l'humérus droit, à sa partie moyenne : mobilité anormale, déformation, fracture non ouverte.

3° Lésions des parties molles de l'avant-bras droit consistant dans un retournement en doigt de gant de la peau du membre supérieur droit du pli du coude au poignet.

Radio : Confirme les lésions osseuses.

20 Janvier : On retourne cette peau et on la suture.

21 Janvier : On traite par une broche de KIRCHNER le fémur. Bon résultat.

On ne s'occupe pas de l'humérus, en raison de la difficulté de son traitement due à l'état des parties molles de l'avant-bras. La suture des parties molles ne tient pas : réaction fébrile.

Février : Au bout de quelques semaines, la peau de l'avant-bras est totalement sphacelée : les parties molles ont bourgeonné, on attend la cicatrisation secondaire.

20 Mai : Ostéosynthèse de l'humérus, par fixateur externe (Appareil de CONN). Réduction assez laborieuse; on avive légèrement les deux fragments. Bonnes suites opératoires.

3 Juillet : Ablation de l'appareil.

Bon résultat et fonctionnel et anatomique. Raideur des articulations sus et sous-jacentes : athrophie du deltoïde. On commence une mobilisation progressive.

Revue en Mars 1936 : Résultats fonctionnels parfaits.

L'aseptie doit être aussi absolue que dans une laparotomie ; elle est, en général facile à réaliser dans les fractures fermées, à condition qu'on ait laissé guérir les excoriations cutanées et les phlyctènes ; dans les fractures ouvertes infectées, l'aseptie n'est jamais certaine : il y a là des hématomes, des anfractuosités, des tissus meurtris ,tout cela excellent milieu de culture. Comment se conduire en milieu infecté ou susceptible de l'être ?

De toute façon, il faut nettoyer immédiatement ; mais faut-il aller plus loin pour l'instant, en un mot, faut-il faire l'ostéosynthèse primitive ? Sans doute; la mauvaise réduction des fragments, permettant la persistance entre eux d'une cavité, réalise une des conditions nécessaires à l'infection, c'est-à-dire un espace mort, dans lequel vont s'accumuler des débris et des microbes ; poussant ce point à l'extrême, Villard est allé jusqu'à défendre l'ostéosynthèse en pleine suppuration : l'immobilisation et la coaptation, en fermant le foyer, feraient tomber la température. Nul ne songe aujourd'hui à fixer des vis au sein d'un phlegmon ou dans un os rongé par l'ostéite Dans de tels milieux, l'ostéosynthèse ne peut qu'amener des déboires. Les exemples suivants nous le prouvent :

OBSERVATION N° 2 (Personnelle Service du Dr Revel) G.... Jules, 54 ans.

27 Juin 1935 : Fait une chute d'une voiture automobile, la roue passe sur l'avant-bras gauche.

Vu le jour même : à l'examen, petite plaie à la face latérale externe, laissant passer l'extrémité supérieure du radius. Les signes de fracture des deux os sont évidents.

Radio : Pratiquée le jour même, montre une fracture des deux os, sensiblement au même niveau, à l'union du tiers moyen avec le tiers inférieur : le cubitus, de plus, présente un fragment intermédiaire cunéiforme.

1er Juillet : Intervention, nettoyage de la plaie, pose de deux appareils de Boever. Réduction facile.

Des accidents infectieux au niveau de la plaie, avec réaction thermique, éclatent, tout s'amende dans la suite.

24 Juillet 1935 : Ablation de l'appareil. Les vis ont « foiré ». Application d'une gouttière plâtrée. Le malade rentre chez lui sur sa demande.

4 Novembre 1935 : Une fistule existe à la face externe de l'avant-bras, au niveau de la fracture. Membre complètement déformé et dévié.

Supination et pronation impossibles. Radio : pas de cal, angulation marquée. Redressement plâtré.

6 Novembre : Radio : les fragments sont en position déplorable. On décide une 2me ostéosynthèse.

10 Novembre : Poste de 2 appareils BOEVER.

8 Janvier : Ostéite raréfiante au niveau du matériel de synthèse.

22 Janvier : Ablation de l'appareil de synthèse ; accentuation des phénomènes d'ostéite raréfiante. Absence de cal ; pas d'angulation ni de suppuration. Plâtre.

Mars 1936 : Sort de l'Hôpital : présente encore un peu de mobilité anormale.

OBSERVATION N° 3 : (Personnelle. Service du Dr Revel). G... Aimé, 35 ans.

19 Juillet 1935 : Happé par la poignée de la portière d'une automobile. Transporté de suite à l'Hôpital. Vaste déchirure des parties molles de la région deltoïdiennes droite, avec fracture comminutive au 1/3 supérieur de l'humérus,

On sursoit à l'amputation envisagée tout d'abord. La radio confirme les lésions.

20 Juillet : Intervention : Schleich.

Nettoyage minutieux à l'éther des parties molles, épluchage des tissus.

Nettoyage du fragment osseux. Mise en place de 4 fiches de l'appareil de Boever.

Suture avec drainage.

Suppuration : les vis ne tardent pas à « foirer ».

3 Août : Ablation forcée du matériel métallique. On met un Pouliquen. Les fragments se déplacent.

6 Septembre : Nouvelle réduction, et mise en place d'un appareil de Delbet : les fragments sont bout à bout.

Octobre : La consolidation ne se fait pas. Il se crée une pseudarthrose. Le malade refuse la greffe osseuse et sort de l'Hôpital.

Avril 1936 : Comme la pseudarthrose est haute, le bras n'est pas tout-à-fait impotent. Il s'en sert notamment pour écrire : il ne souffre pas, mais les mouvements d'abduction sont assez limités.

Le cal, cependant, si l'infection n'est pas trop intense, peut se produire. C'est ce que nous avons aussi constaté.

OBSERVATION N° 4 : (due à l'obligeance du Dr REVEL). R.... 38 ans.

28 Décembre 1935 : Renversé par une auto. Fracture ouverte de la jambe gauche au 1/3 moyen.

En raison de l'importance du racourcissement et des lésions des parties molles, on pratique d'emblée une intervention sanglante. On se borne simplement, le jour d'entrée, au nettoyage, vu le délabrement du membre.

3 Janvier : Les phénomènes infectieux ayant à peu près cédé, on pratique une ostéosynthèse externe (appareil de BOEVER). Bonne réduction, l'aspect du membre semble bon.

25 Février : Les parties molles continuent toujours leur suppuration, qui passe ainsi, insensiblement, à l'état chronique. L'état général du sujet est altéré, et fait craindre de la dégénérescence amyloïde ; on se décide à l'amputation supra-condylienne.

Chose curieuse sur le moignon enlevé, nous avons voulu constater la résistance du cal après l'ablation du matériel : ce cal était déjà solide et résistant.

FREDET, bien qu'ennemi de l'ostéosynthèse primitive, reconnait qu'il y a intérêt cependant à réduire les fragments et à les maintenir coaptés ; tout le problème se résume donc, non à la discussion du choix du traitement de la fracture, mais simplement à celui de la suture primitive, ou du pansement à plat. Dans les deux cas, si la prothèse perdue a pû être contrindiquée, il n'en est pas de même de la prothèse externe ; par ses points d'appui à distance, par son tuteur hors du foyer, laissant ainsi une plaie facile à nettoyer, elle est d'un grand

avantage que la plaie opératoire soit suturée ou qu'elle soit laissée à ciel ouvert.

Dans les cas où de grosses infections sont à redouter, il faut savoir attendre.

OBSERVATION N° 5 : (personnelle. Service du Dr REVEL). B... Marcel 38 ans.

27 Août 1935 : Dans un accident le malade est projeté dans un fossé bourbeux. Vu le jour même à l'hôpital.

Plaie à la face antérieure du tibia gauche, au niveau du 1/3 moyen et 1/3 inférieur. Un fragment osseux vient sortir là ; mobilité anormale et crépitation.

La radio est pratiquée le lendemain : elle montre l'existence d'un trait transversal de fracture des deux os à ce niveau, avec chevauchement de 5 cm. environ.

28 Août : On met en place un DELBET, sous-extension, après nettoyage sérieux de la plaie.

29 Août : Radio : Réduction insuffisante. Le chevauchement et le décalage ne sont pas encore entièrement réduits. La fièvre se déclare, une tuméfaction rouge apparait au niveau de la fracture, avec réaction ganglionnaire au pli de l'aine. On enlève le plâtre au bout de quelques jours. On incise le phlegmon, qui semble superficiel. On immobilise provisoirement dans un scultet.

15 Octobre : Toute inflammation parait avoir cessé. On tente une ostéosynthèse à prothèse externe. On nettoie soigneusement le foyer de fracture : mise en place d'un appareil de BOEVER. Température dans les jours qui suivent, qui s'atténue rapidement.

26 Novembre : Ablation de l'appareil, les vis tiennent, une d'ailleurs est cassée dans l'os, mais cal ramolli.

La radio montre un foyer d'ostéite raréfiante au niveau de la fracture, et une légère angulation. DELBET. Le malade sort sur sa demande.

10 Avril 1936. Revu : pied en équinisme. Cal très bon et très solide. Le malade marche avec des cannes à cause de son équinisme.

OBSERVATION N° 6 : (personnelle. Service du Dr REVEL). M... André, 33 ans.

19 Avril 1934 : Blessé par une remorque de camion à la jambe droite. Entre le même jour à l'Hôpital.

Présente une plaie pénétrante communiquant avec le foyer de fracture au niveau de la partie antérieure de la jambe. Impotence fonctionnelle mobilité anormale et crépitation au niveau du 1/3 moyen et du 1/3 inférieur.

20 Avril : Radio : Confirme la lésion. Fracture spiroïde du tibia au 1/3 inférieur. Fracture du péroné au 1/3 Supérieur.

22 Avril : Mise en place d'un DELBET sous extension continue. Réduction insuffisante. On décide l'opération mais on attend, vu le danger d'infection du foyer de fracture, et la réaction thermique du malade.

1er Mai : Rachi, Ostéosynthèse au fixateur de CONN. Réaction thermique les premiers jours.

20 Juin : Ablation de l'appareil. Une vis est cassée. Cal incomplètement formé. Delbet.

Au niveau de la fiche cassée, s'établit une fistule qui cède après extraction du corps étranger.

Août : Le malade sort de l'hôpital. Ankylose légère du cou de pied, plaie légère, atone de la peau que le malade entretenait savamment.

OBSERVATION N° 7 : (Personnelle. Service du Dr Revel). E... Marcel, 24 ans.

22 Mars 1935 : Accident de moto. Projeté dans un fossé à la suite d'un dérapage. Transporté de suite à l'Hôpital.

Petite plaie vers le milieu de la jambe droite, en communication avec le foyer de fracture. Impotence fonctionnelle. Crépitation et mobilité anormale.

Nettoyage sérieux du foyer de fracture.

Radio : Fracture avec déplacement de 3 cm. et fragment intermédiaire du tibia au 1/3 moyen. Fracture multi-fragmentaire du péroné, quelque centimètres plus haut. Mise en place d'un scultet.

Dans les jours qui suivent, température, phlyctènes et soubressauts tendineux douloureux.

Incision du foyer infectieux superficiel.

17 Avril : Anesthésie rachidienne, scurocaïne Ostéosynthèse du tibia, réduction facile. Appareil de Boever Suites opératoires très bonnes.

29 Mai : Ablation de l'appareil. Cal solide. Immobilisation pendant 15 jours dans une gouttière. Ankylose légère du cou de pied.

6 Avril 1936 : Revu. Bon état du membre. A repris son travail. L'incapacité permanente de 20 % nous paraît excessive. La radio montre la parfaite intégrité de

l'os. Pas d'atrophie, pas d'ankylose des articulations voisines, (Voir cliché).

A côté de ces conditions biologiques, il y a place pour d'autres qui sont d'ordre mécanique : toute prothèse doit maintenir les 2 os dans une immobilité absolue, et sans déployer un effort trop grand. Le montage doit être correct et l'ajustage fait avec précision. L'idéal est de donner à la fracture, l'apparence d'un trait ; les délais de consolidation en seront d'autant plus raccourcis, comme une plaie suturée guérit plus vite que celle dont les 2 lèvres sont restées écartées. L'os, de plus ,doit être maintenu sans effort. Frantz a montré, dans sa thèse inaugurale que lorsque la force imposée à la prothèse dépasse les limites de la résistance élastique de l'os sur lequel elle s'appuie, celui-ci commence à s'effondrer ; la prothèse s'ébranle, les vis se mettent à jouer, et sont alors capables de créer de graves lésions d'ostéite. La prothèse externe, excellent procédé d'immobilisation, ne saurait, en aucun cas, être un procédé de mobilisation, comme certains ont voulu le faire, contre toute logique. Nous verrons pourquoi ultérieurement.

Une bonne prothèse, de plus, doit présenter certaines conditions chimiques : l'acier oxydable, par exemple, a donné lieu à des fistules, à de l'ostéite, même à des lésions cutanées (en prothèse perdue). Les vis oxydables amènent souvent des nécroses, les plaques perdues restent douloureuses. Dans le domaine qui nous occupe, la plaque étant loin du foyer de fracture, seules des vis oxydables pourraient amener des phénomènes de corrosion. Cependant ,ces accidents, très rares avec la pro-

thèse externe ont pû encore se produire, même avec matûière inoxydable ; l'étude des métaux fut alors entreprise au point de vue physique.

Depuis longtemps, on avait remarqué les propriétés morbides sur l'os de certains alliages. Une étude expérimentale en a été faite. Logé en milieu organique, le matériel à ostéosynthèse constituerait une véritable pile, selon Masmonteil. Nous tenons à souligner, en milieu organique ; la prothèse externe mettant à l'air libre le tuteur, est à l'abri de ces phénomènes électrolytiques. Seul pourrait être critiqué le couple de deux métaux différents sur le tuteur et les vis. Nous ignorons si l'étude expérimentale en a été faite, mais c'est un inconvénient facile à corriger.

Beaucoup de ces recherches ardues sont loin d'être sans intérêt, et ont permis tout au moins d'attirer l'attention sur la réceptivité du tissu osseux qu'on a considéré longtemps comme un milieu à vie ralentie. La prothèse externe a beaucoup réduit ces inconvénients comme nous le verrons par la suite.

Une fixation ainsi faite réalise un maximum de conditions pour la faire classer au rang des procédés de chirurgie courante.

CHAPITRE II

L'OSTEOSYNTHÈSE A FIXATEURS EXTERNES

L'ostéosynthèse à tuteur externe peut se définir « une contention par une pièce métallique, rigide, extériorisée, parallèle au membre, solidarisée aux fragments fracturaires par de longues vis très robustes, dépassant les parties molles et enfoncées loin du foyer de cassure. » Cette méthode s'oppose à la prothèse interne : plaque perdue, au contact de l'os, fixée à ce dernier par de petites vis ou tout autre procédé. C'est LAMBOTTE qui, en 1902, mit au point la méthode externe.

Son appareil comprend :

— 4 fiches, 2 pour chaque fragment, munies d'un foret à la pointe, et d'un pas de vis à la suite : elles peuvent se monter sur le perforateur de Collin.

— Le tuteur : les fiches se réunissent à une pièce en forme de T dont une branche creuse reçoit la fiche correspondante calée entre deux écrous ; l'autre branche filetée s'engage dans une bague de serrage. Les quatre bagues de serrage se fixent sur un tube d'acier, placé parallèlement à l'os fracturé et formant ainsi attèle.

Cet appareil « est aussi complexe d'application qu'ingénieux d'invention ». (Boever). Il a donné de bons résultats entre les mains qui avaient l'habitude de le manier ; mais sa difficulté de technique et son volume ont fait laisser de côté la méthode pendant longtemps.

Juvara voulut remédier à cette difficulté de mise en place. Il construisit un tuteur muni de conducteurs dans lequel s'enfoncent les vis. Découverte heureuse mais mise en place toujours difficile. Steinmann, Lambret, construisirent des appareils sur le même type ; Chalier, pendant la guerre, inventa un appareil qu'il appela « cramoon » extensible » ; un dispositif à glissière lui permettait l'adaptation d'un tuteur à la longueur désirée. Ombredanne simplifia beaucoup le système ; son appareil est destiné à l'enfant. Il comprend des vis à foret terminées par une tête formant un carré sur épaulement ; deux suffisent ;

une attèle perforée en son centre et sur toute sa longueur d'une rainure où vient s'engager la tête carrée de la vis ; l'attèle est plate ou courbe de différents rayons ; un gauchisseur sert à ramener la vis dans le même plan.

Dans le fixateur externe, construit par Goosens, un système à rotule relie les fiches au tuteur ; le parallélisme est supprimé : l'appareil est ingénieux, mais lourd et d'une technique assez difficile.

C'est aux chirurgiens belges et à Boever en particulier, que revient le mérite d'une amélioration importante de l'appareil de Lambotte et ses dérivés ; améliorations visant surtout à la suppression du décalage possible de l'attèle externe. L'appareil Boever est celui

que nous avons le plus employé : nous le décrirons un peu plus longuement.

1° Les vis ont 7 à 9 cm de longueur, 4 à 5 mm. de diamètre. La tête est large et aplatie, percée au centre d'un trou pour y passer une vis de serrage, le filetage est à rainure large et profonde ; la pointe est effilée en taraud triangulaire, afin de frayer un chemin au pas de vis qui lui fait suite ; chaque centimètre est marquée par une strie.

2° Le guide bipartible : c'est le nœud du dispositif, pièce massive se divisant en deux parties dans le sens de la longueur : il a la forme d'une nacelle et présente une échancrure à sa partie médiane pour recevoir le mors supérieur du davier ; il est percé verticalement de six trous ; la vis ainsi introduite dans le trou n'a pas à être touchée par la main, l'asepsie n'en est que plus parfaite ; la pose des fiches faite, on n'à qu'à dévisser les boulons du guide, dont on enlève ainsi séparément les deux moitiés.

3° Le tuteur externe est une tige solide d'acier ; il n'est pas lourd ; il est pourvu d'une rainure longitudinale le faisant ressembler à un fer à T double unilatéral : la tête carrée des vis vient se placer ainsi d'elle-même dans ce creux. Un boulon fixe la vis au tuteur.

Enfin, les vis sont enfoncées à l'aide d'un vilebrequin analogue à celui des automobiles ; la tête carrée de la vis s'y adapte très bien et constitue par sa masse une bonne prise ; cet outil est plus pratique, en ce sens, que le perforateur de Collin.

Judet a modifié encore favorablement ce système :

il supprime le guide, place par un dispositif simple le tuteur externe qui sert ici à la fois de guide, sur un davier de LAMBOTTE qui maintient la réduction.

Nous avons également employé l'appareil de CONN, fabriqué par la maison Bittner, de Bruxelles, il comprend :

1° Des vis longues, mais non perforantes, terminées par une tête carrée où s'emboite une clé pour enfoncer la tige ; au-dessus de cette tête carrée, se trouve un deuxième pas de vis pour les écrous fixateurs.

2° Un guide analogue à celui du précédent système ;

3° Le fixateur externe est formé de deux plaques d'acier solides et légères, creusées d'une filière en leur centre ; les plaques sont réunies par une rotule, permettant des mouvements d'abaissement, de latéralité et d'inclinaison à chaque plaque. L'immobilité de l'articulation est commandée par un boulon ; chaque plaque se fixe sur la vis d'un même fragment par un système de 2 écrous jouant sur le filetage supérieur des fiches. On réduit et on serre alors le boulon de la rotule ; le parallélisme des vis n'est nécessaire ici que pour chaque fragment.

La technique doit être simple, précise et, par cela même elle sera rapide ; nous nous bornerons à indiquer les grandes lignes générales :

En chirurgie osseuse, l'asepsie doit être encore plus rigoureuse que dans une laparatomie ; un os se défend moins bien que le péritoine. Si on a le temps, on peut préparer la peau pendant quelques jours : rasage, savonnage, iodage léger. Si le chevauchement est trop important, on peut faire auparavant une extension continue.

ANESTHESIE : pour le membre inférieur, la rachianesthésie est incontestablement la méthode de choix par sa simplicité et par le silence qu'elle donne ; par action sur les racines antérieures de la moelle elle donne un relâchement musculaire parfait (akinésie de Delmas). Au membre supérieur, on utilisera l'anesthésie générale, régionale, même locale (pour la clavicule en particulier).

L'incision doit être placée là où par le chemin le plus court ou arrive sur le foyer en déterminant le moins de dégats possible ; l'incision peut être restreinte au foyer de fracture pour le nettoyage, les fiches extrêmes étant, quand c'est possible, placées à travers la peau et les parties molles ; elle sera faite en baïonnette dans les gros chevauchements.

Le foyer ouvert, on procède avec attention et avec douceur ; on enlève les caillots, on curette les surfaces, on ne décolle à aucun prix le périoste et les insertions musculaires.

On réduit ensuite : dans les fractures transversales, ce sera par inflexion-redressement, chaque fragment agissant comme un levier avec point d'appui commun sur le bord de la fracture ; dans les fractures obliques, il faut se servir de daviers ou de fils provisoires pour le maintien ; une fracture ancienne peut être difficile à réduire ; des manœuvres de force seront parfois nécessaires.

A ce moment, on place le guide sur l'os, la partie amincie du guide correspondant au foyer de fracture ; on solidarise le guide et l'os avec le grand davier de Lambotte, dont le mors supérieur est dans l'encoche

du guide (appareil de Boever). Les fiches sont alors placées le plus loin possible du trait de fracture ; on perfore la corticale, la moelle, et la corticale du côté opposé ; certains auteurs se contentent de l'appui sur la corticale la plus proche ; ceci est peut-être dangereux. Si la fiche a pénétré dans le canal médullaire et que, ultérieurement ,de la mobilité survienne dans le système, cette extrémité de vis libre à l'intérieur de la moelle devient très traumatisante. Il faut prendre garde toutefois de traverser l'os de part en part ; de graves lésions artérielles ou nerveuses peuvent en résulter. Les fiches enfoncées à la même profondeur ,on place facilement le tuteur qu'on fixe par des boulons ou des vis ; on serre l'écrou de la rotule de Conn, s'il y a lieu. On enlève le davier et on libère le guide. Il ne reste plus qu'à suturer et à panser soigneusement.

Pas d'appareil plâtré ,sauf pour les cas dans lesquels la fixation n'a pu être obtenue d'une solidité parfaite, mais la pose d'une attèle de Boekel nous parait nécessaire. On procède le lendemain à une radiographie de contrôle ; on corrige, s'il y a lieu : c'est ici une chose facile, surtout si l'on a employé l'appareil à rotule. Le deuxième ou le troisième jour, le premier pansement sera enlevé ; le 12e jour ,on retirera les fils ; il y a souvent une réaction minime des tissus envers les parties métalliques en contact. En général, il apparait un suintement léger, ou quelques petites croutes sur le pourtour des orifices, pendant les premiers jours seulement.

L'extraction de l'appareil se fait très simplement, sans anesthésie ; suivant le cas, on enlève le matériel plus tôt chez les jeunes, plus tard chez les plus âgés, plus

tard encore chez les opérés pour retard de consolidation ; Plus tôt pour les petits os, plus tard pour les gros ; en moyenne, on peut fixer 30 à 40 jours pour le tibia, 40 à 50 jours, pour le fémur. On doit toujours se rendre compte de l'état du cal après ablation du tuteur, sans enlever les fiches si la mobilité persiste, on refixe le tuteur.

Juvara conseille, dans tous les cas, de laisser le membre, après ablation des appareils, dans un plâtre : le cal est encore imparfait pour la mobilisation sans attèle.

Cette méthode, bien que facile, n'est pas cependant à la portée de tous. Hors d'un Centre chirurgical, on ne peut songer à faire une ostéosynthèse, comme on fait un plâtre, le cas échéant. La chirurgie osseuse ,même simplifiée, restera l'apanage des cliniques ; mais elle ne sera plus réservée seulement à des spécialistes : en chirurgie courante, on doit pouvoir aujourd'hui, lorsque l'intervention sanglante est indiquée, fixer correctement un os, sans courir les risques de complications si justement redoutées.

CHAPITRE III

LES INDICATIONS DE LA FIXATION EXTERNE

En 1883, Lucas-Champonniere, à propos du traitement sanglant des fractures de la rotule, écrivait les lignes suivantes: «Un certain nombre d'opérations ne sont « permises qu'en des conditions spéciales de milieu, de « pansements ,d'habileté personnelle.... Est-ce une raison « pour repousser ces opérations ? Je ne le crois pas. « Ce serait, du même coup, repousser tous les pro- « grès de la chirurgie moderne ». Personne aujourd'hui n'oserait soulever une critique contre le cerclage de la rotule, qui a donné les résultats admirables que l'on sait .

Nous pensons qu'il en sera de même de l'ostéosynthèse, lorsqu'on aura bien précisé ses indications, lorsqu'on aura mis au point sa technique délicate, lorsqu'on aura montré, également, ses résultats. Pour juger de la cure d'une fracture, il faut avoir vu cette fracture au début. On ne fait pas de la clinique uniquement avec des statistiques ; les meilleurs détracteurs de l'ostéosynthèse ont

apporté de bien mauvais résultats ; peu ont souligné les mauvaises fractures auxquelles elle s'adresse, peu ont souligné les échecs de l'orthopédie qu'elle essaie de suppléer.

Quelles fractures fixer par l'ostéosynthèse externe ?

A. — FRACTURES OUVERTES :

Sans aller jusqu'à dire avec JUVARA que l'ostéosynthèse externe dans ce genre de fracture est « formelle et urgente », nous pensons que c'est là son grand champ d'action.

Nous distinguerons d'abord, les fractures ouvertes au premier degré, où la plaie cutanée est de quelques millimètres ; il s'agit, dans ce cas, de fractures indirectes, donc moins infectées. Il n'y a pas de gros hématomes dans la profondeur. La fracture n'est pas multifragmentaire. L'abstention est de mise, après avoir eu soin de nettoyer, toutefois ,le foyer : plâtre ou extension continue doivent être essayés. Ces cas sont assez restreints.

A un degré de plus, les lésions cutanées sont plus importantes, avec lésions étendues des parties molles : la fracture elle-même est peu comminutive. Ces cas sont fréquents ; sans discuter la nécessité absolue de la désinfection, suivie de la réduction sanglante, il semble qu'il faille ,vis-à-vis de l'os s'abstenir de toute synthèse, tout au moins au début. Le plâtre, encore ici, où l'extension continue amèneront de bons résultats. Certains pourtant préconisent ici directement la synthèse externe. Seule, la synthèse perdue doit être proscrite.

Clichés N° 1. — E... Marcel (Observation N° 7).

Clichés N° 2. — B... Gabrielle (Observation N° 9)

Clichés N° 3. — M... Jean (Observation N° 10).

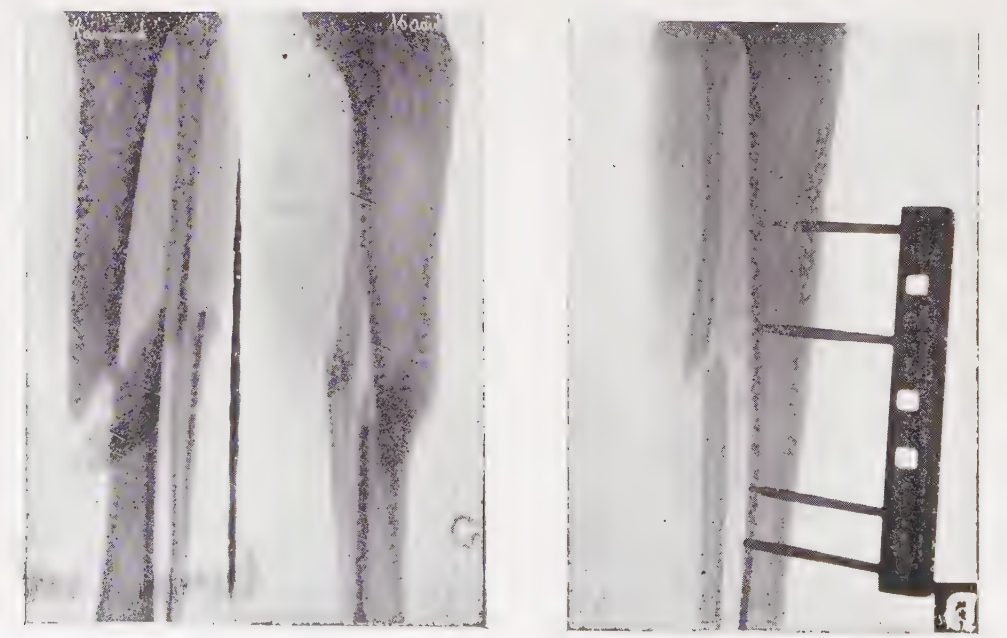

Clichés N° 4. — R... Raymond (Observation N° 15)

Nous ne tentons, ici, l'ostéosynthèse que s'il y a eu échec du traitement orthopédique.

OBSERVATION N° 8 : (personnelle Service du Docteur Revel). Mme Augustine B... 65 ans.

25 Juillet 1935 : Chûte sur une pierre dans la rue. Tombe sur le bras. Rentre à l'Hôpital le jour même.

Plaie à la face externe de l'avant-bras gauche. Mobilité et crépitation osseuse.

Radio : Fracture des deux os au 1/3 inférieur. Celle du cubitus est très comminutive, celle du radius est plus nette. En plus, sur ce dernier, il existe une fracture de Pouteau, par tassement. Attèle plâtrée avec échancrure au niveau de la plaie. Résultat déplorable. Les multiples fragments du cubitus se sont dispersés au cours de la réduction.

28 Juillet : Intervention. Nettoyage de la plaie. On enlève les multiples fragments osseux du cubitus. Petit appareil de Boever pour le radius. Bonne réduction.

2 Septembre : Ablation de l'appareil : une vis est cassée dans l'os. Le cal est bon.

La malade sort quelques jours après sur sa demande.

Actuellement, solidité du cal. Impotence notable à cause de l'ankylose radiocarpienne. Les mouvements de pronation et de supination sont très réduits.

OBSERVATION N° 9 : (personnelle. Service du Docteur Revel). R.... Gabrielle, 28 ans.

14 Octobre 1935 : Renversée par une auto. Chûte sur la route. Transportée immédiatement à l'Hôpital Ruffi.

Au niveau du 1/3 moyen, et du 1/3 inférieur, plaie importante produite par les fragments sous-jacents à la jambe droite.

Gros décollement cutané, avec perte de substance au niveau du genou droit. Signes classiques de fracture au 1/3 inférieur de la jambe droite.

15 Octobre : Radio. Fracture spiroïde du tibia droit au 1/3 inférieur. Fracture du péroné en son milieu. Pas de lésion osseuse au genou. Delbet, réduction insuffisante.

17 Octobre : Intervention. Ether. Nettoyage soigneux du foyer de fracture. Réduction. Mise en place de 4 fiches de l'appareil de Conn.

Au cours du vissage des vis médianes, on produit un arrachement d'un fragment cunéiforme dans le segment supérieur. Mise en place d'une attèle de Boeckel. Suites opératoires normales.

1er Décembre : Ablation du matériel. Cal solide. Marche autorisée au bout de 15 jours.

25 Décembre : Sortie. Légère ankylose du cou de pied.

En Février la malade reprenait son travail dans aucun incident depuis. (Voir cliché).

A l'opposé, il y a les cas qui se différencient des précédents, soit parce qu'une infection grave est à redouter, soit parce qu'il existe des décollements cutanés extrêmement étendus, ou de graves dégats musculaires.

En général toute synthèse est ici à rejeter ; l'extension continue, quand c'est possible, peut donner quel-

ques résultats. Enfin, dans les cas où les lésions sont au maximum sur la peau, les parties molles et l'os, tels que les broiements ,la fracture passe au second plan. la vie du sujet est en jeu ; seule l'amputation doit être discutée.

Mais entre ce maximum et ce minimum de lésions, il y a place pour un degré important de fracture ; ce sont celles où existent des lésions cutanées importantes, des lésions graves des parties molles, avec un os qui, sans être réduit à de multiples esquilles, est cependant gravement endommagé. Si le blessé est vu précocément, les risques d'infection sont d'autant limités ; les lésions de la peau et des parties molles se cicatriseront mieux, si la fracture est bien immobilisée. Dans les fractures très obliques, c'est à un fil circulaire qu'il faudra recourir. Mais dans une fracture à plusieurs fragments, toute réduction et tout maintien correct étant impossible, le fixateur externe en mettant la prothèse loin du grave foyer de fracture et en assurant une longue prise sur le membre ,maintiendra mieux dans l'axe et en contact les surfaces osseuses. C'est là l'opinion de Lambotte, de Fredet, qui ont montré tous les inconvénients du matériel métallique en contact du ou des fragments intermédiaires. C'est aussi notre règle de conduite.

OBSERVATION N° 10 : (due à l'obligeance du Docteur Cabouat). M.... Jean, 32 ans.

Blessé le 28 Septembre 1932. Ecrasement par roue de charrette. Admis à l'Hôpital Ruffi. Plaie à la jambe gauche, en regard de la fracture. Déformation angulaire au 1/3 inférieur, Mobilité anormale, crépitation.

Radio : Fracture spiroïde avec fragment intermédiaire. Ostéosynthèse dans les jours qui suivent, au fixateur de Boever.

Réunion par première intention.

Au bout de plusieurs semaines, se plaint du coup de pied gauche. Ablation de la vis inférieure, le 25 Octobre 1932. Cessation des douleurs. Ablation des vis le 17 Novembre. La jambe est solide. Delbet le 23 Novembre.

Ablation de l'appareil le 28 Décembre. Une vis est cassée. Marche correcte. Radiographie de contrôle montrant un bon résultat anatomique.

Par la suite, le corps étranger a été bien toléré. (Voir cliché).

OBSERVATION N° 11 : (due à l'obligeance du Docteur Cabouat). Ch. Marcel, 30 ans.

Accident le 21 Septembre 1931 à 17 heures, étant en motocyclette est heurté par une auto. Fracture du tibia gauche au 1/3 supérieur). Le fragment inférieur du tibia perce la peau. Mobilité anormale, crépitation, hémorragie abondante. Pouls à 90.

Opéré le 21 *Septembre*. Ether.

Large débridement ,large épluchage musculaire. Hémostase. Ablation de 3 petites esquilles : Ostéosynthèse temporaire par deux faisceaux de crins. La fracture est bien oblique. Le tibia est phlyctènémique. Tamponnement, gouttière de fer.

22 Septembre : Hémorragie dans la nuit. Pouls 80. Tamponnement.

25 Septembre : Gouttière plâtrée armée.

30 Septembre : Petite escarre talonnière.

13 Octobre : DELBET remontant au dessus du genou. Dans les mois qui suivent, élimination de plusieurs séquestres. Formation d'une pseudarthrose.

8 Juin 1932 : Radiographie. Perte de substance tibiale de 2 cm. au moins. Deux petits séquestres sont encore visibles.

14 Octobre 1932 : Radio. Les séquestres sont éliminés. Pas de cicatrisation.

Opération le 25 *Janvier* 1933 : Balsoforme.

Libération de la cicatrice. Nettoyage du foyer. Suture avec drainage.

Opération du 10 Mai 1933 : Incision de la cicatrice. Libération des deux extrémités osseuses.

Fixateur de BOEVER à la face interne du tibia.

16 Mai : Pas de solidité des vis supérieures. Ablation des vis. Gouttière plâtrée.

Août 1933 : Non consolidation. Fistule sur le tibia.

12 Août 1933 : Amputation au 1/3 supérieur de la jambe.

OBSERVATION N° 12 : (due à l'obligeance du Docteur Cabouat). M. M... 19 ans.

19 Juillet 1933 : Coup de pied de cheval, à 10 heures. Vue à midi. Fracture des 2 os au 1/3 supérieur jambe gauche, avec grosse mobilité anormale. Petite plaie de 2 cm. devant la crête du tibia communiquant avec le foyer de fracture. Hémorragie importante.

Opération le 19 *juillet* : Excision des bords de la

plaie, nettoyage sommaire. Mise bout à bout des fragments qui ne présentent aucune attrition. Fixateur de Boever.

21 Juillet : Radio. Réduction parfaite. Mais la 2e vis supérieure répond au foyer de fracture. Suites normales.

15 Septembre : Ablation des vis. Pas d'appareil. Marche 6 semaines avec des béquilles.

11 Novembre 1933 : Radio. Déplacement léger. Raréfaction osseuse.

14 Novembre 1934 : Fait tous les travaux agricoles Ne souffre jamais de sa jambe. Légère déformation en varus, à peine perceptible.

Très légère courbure de profil, à convexité antérieure. Pas d'atrophie musculaire. Mouvements du genou et du cou de pied normaux. Pas de boiterie.

Mars 1936 : Consolidation sans incapacité. Mène la vie normale d'ouvrier agricole. Souffre quelquefois de sa jambe après une journée de travail.

OBSERVATION N° 13 : (Personnelle. Service du Docteur Revel). Mme Fernande A... 45 ans.

27 Juillet 1934 : Aliénée qui, au cours d'une crise, se jette par une fenêtre située à 5 mètres au-dessus du sol. Tombe dans un fossé bourbeux et marche sur son membre cassé. Fracture comminutive ouverte de la jambe gauche, au 1/3 inférieur. Graves lésions de la peau et des parties molles.

Radio : Fracture multifragmentaire du tibia au 1/3

inférieur. Le péroné est cassé au 1/3 supérieur et vers son extrémité inférieure.

29 Juillet : Anesthésie générale. Nettoyage minutieux du foyer de fracture. Epluchage des muscles et de la peau. Pose d'un appareil de Conn. 4 fiches. La malade est calme.

Août : Grosse suppuration du foyer et des parties molles. Ouverture de la plaie : pansements quotidiens à la pommade de Forgue. Cicatrisation assez rapide.

15 Septembre : Ablation de l'appareil. Cal semble solide. Mais la radio montre un cal incomplètement formé. Foyer d'ostéite, mise en place d'une gouttière.

Quelques jours après ,dans une crise, la malade, jusqu'ici assez calme, se lève et marche parfaitement.

Avril 1936 : Depuis lors, très bonne consolidation. Cal un peu volumineux, légère angulation à convexité interne n'amenant aucune boiterie.

B. — FRACTURES FERMEES :

Disons tout de suite qu'un certain nombre de fractures fermées, mais compliquées, devront être ouvertes pour guérir correctement ; la réduction une fois faite, on pourra maintenir la coaptation soit par des procédés orthopédiques, soit par l'ostéosynthèse. Nous voulons parler surtout des pseudarthroses, des interpositions fracturaires, des cals vicieux.

La pseudarthrose constituée n'est justiciable que du traitement chirurgical. Il faut reséquer les tissus interposés, aviver les contacts. La prothèse externe a donné

ici d'excellents résultats. Elle est même d'un grand avantage si l'on veut interposer un greffon dans le foyer. Les cals gros, douloureux, difformes, peuvent être traités de même, après ostéoclasie et réduction. Nous citerons à ce propos, les trois exemples suivants :

OBSERVATION N° 14 : (due à l'obligeance du Docteur Cabouat). M. V... Samuel, 66 ans.

Accident le 6 novembre 1931. Fracture de la jambe gauche au 1/3 inférieur. Plâtrée le même jour par son médecin traitant. Au bout de 30 jours, on enlève le plâtre. Angulation formidable, portant le fragment inférieur en arrière et en dehors, l'extrémité du fragment tibial supérieur soulevant la peau amaincie. Enorme rotation externe. Vu le 19 janvier 1932. La consolidation n'est pas complète. Il subsiste un peu de mobilité et des douleurs. Bon état général. Pachon : 16-9. B W.o. Urée 0,46.

Opération le 23 Janvier 1932 : Rachianasthésie à la scurocaïne. Libération du foyer. Curettage des extrémités osseuses qu'on ne peut exactement coapter. Mise en place d'un fixateur de Boever.

1er Février : Radio. La déformation n'est pas entièrement corrigée. Il substitue une légère angulation à sommet antérieur, et légère rotation interne. Le tuteur de Boever est remplacé par un tuteur articulé ,avec lequel on corrige la déformation.

5 Avril : Ablation des vis. Delbet.

15 Mai : Ablation du plâtre.

9 Juin : léger raccourcissement : 1 cm.

Clichés N° 5. V... Marcel (Observation N° 17).

Clichés N° 6. B... Alexis (Observation N° 18).

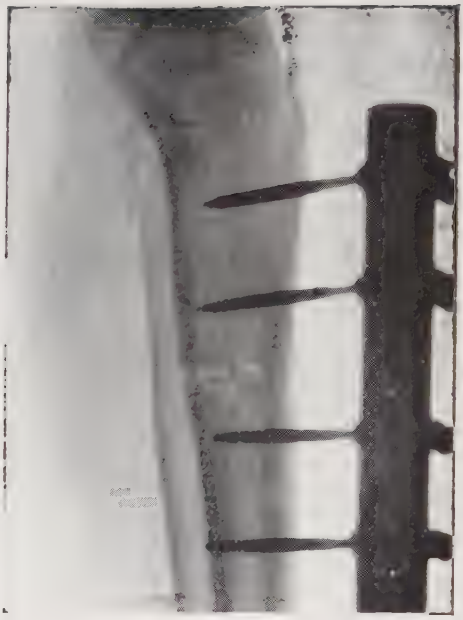

Clichés N° 7. — G... (Observation N° 21)

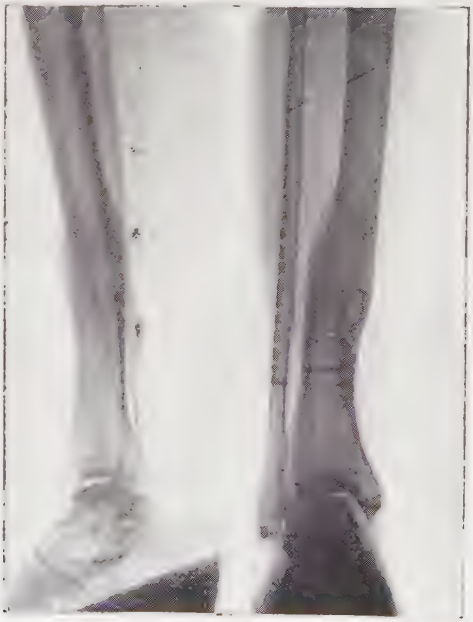

Clichés N° 8. — M... Andrée (Observation N° 23).

Mouvement du genou et du cou de pied presque normaux.

Mars 1936 : Très bon résultat.

OBSERVATION N° 15 : Personnelle, Service du Docteur Revel.) R... Raymond : 21 ans.

15 Août 1935 : Monte sur le marchepied d'un camion, le camion bute contre un mur, la jambe gauche se trouve coincée entre le marchepied et le mur. Rentre immédiatement à l'Hôpital. Excoriation cutanée, impotence fonctionnelle, et déformation du membre qui est gros et violacé. Mobilité et crépitation.

16 Août : Radio. Fracture oblique du tibia, au 1/3 moyen, avec déplacement latéral des fragments et chevauchement de 3 cm. Fracture du péroné au même niveau. Pose d'un Delbet après nettoyage des plaies superficielles. Réduction insuffisante, et grosse angulation.

24 Août : Nouvel appareil de Delbet, l'angulation a disparu, mais le chevauchement persiste, et l'éloignement des fragments est assez prononcé.

26 Août : Nouveau Delbet. Réduction insuffisante.

13 Septembre : Le cal ne s'est pas encore formé. Intervention. Schleich. Nettoyage du foyer. Interposition musculaire. Réduction assez difficile. Pose d'un appareil de Boever. Suture. Réduction parfaite.

26 Octobre : Ablation des fiches. Cal solide. Légère raideur articulaire. Le malade sort 15 jours plus tard en parfait état. (Voir cliché).

OBSERVATION N° 16 : (Personnelle. Service du Docteur Revel). B... Paul, 30 ans.

16 Décembre 1935 : Reçoit un coup de pied de cheval sur le tibia gauche, alors qu'il est à cheval ; transporté immédiatement aux salles militaires. Examen : impotence fonctionnelle, mobilité anormale au 1/3 inférieur, crépitation. Déformation du membre. Pas de plaie.

Radio : Fracture multifragmentaire des deux os, au 1/3 moyen. Angulation prononcée en avant.

19 Décembre : Réduction sous anesthésie à l'écran. DELBET.

23 Janvier : Ablation du Delbet. Cal inexistant. Atrophie musculaire importante. Pas de raccourcissement.

24 Janvier : Intervention. Interposition musculaire. Ablation d'un fragment intermédiaire complètement détaché et qui ne doit pas raccoucir le membre. Bonne réduction, appareil de BOEVER. Suites opératoires normales. Médication récalcifiante.

Février : Séances d'air chaud.

2 Mars : Ablation de l'appareil, cal encore mou. Massage des muscles en dehors du foyer de fracture. Séances d'U.V. tous les 2 jours.

Avril : cal solide. Membre en excellent état, pas de raccourcissement.

Y a-t-il des fractures fermées qui relèvent directement de l'ostéosynthèse ? Oui, se sont toutes les fractures fermées irréductibles : celles à grand fracas ou à grand chevauchement, celles où un trouble sérieux est inévitable après réduction manuelle comme à l'avant-

bras, celles ou la consolidation spontanée est lente, et la déviation secondaire fréquente.

La clavicule brisée à sa partie moyenne se soude par une pseudarthrose, ou un cal vicieux pouvant amener des accidents de compression. Pour réduire à l'orthopédie, il faut porter l'épaule en haut, en arrière, et en dehors, avec légère rotation interne du bras ; cette attitude dans un appareil plâtré, recommandée par Guellini est très difficilement supportée ; plutôt que cette position intolérable, une ostéosynthèse prudente à fixateur externe amène ,même sans incision, un bon résultat. Nous l'avons employée une seule fois avec succès :

OBSERVATION N° 17 : (Personnelle. Service du Docteur Revel). V. Marcel, 32 ans.

15 Septembre *1935* : Accident de moto avec chûte sur l'épaule.

Malade assez commotionné, porté immédiatement à l'Hôpital.

Abaissement du moignon de l'épaule. A la palpation de la partie moyenne de la clavicule, on sent une saillie qui crépite et qui est très douloureuse. Mise en place provisoire d'une écharpe de Mayor.

La radio, pratiquée le lendemain, confirme le diagnostic, et précise l'existence d'un fragment intermédiaire et d'un chevauchement important.

28 Septembre : Intervention. On enlève le fragment intermédiaire. On accentue le biseau des deux fragments, et on fixe deux fiches de l'appareil Boever.

26 Octobre : On enlève l'appareil.

8 Avril 1936 : Malade revu : très bon résultat anatomique et fonctionnel. Cal légèrement plus gros que le corps de l'os. (Voir cliché).

Pour l'humérus, les appareils orthopédiques bien qu'imparfaits amènent en général un résultat fonctionnel satisfaisant ; l'ostéosynthèse est surtout indiquée lorsque la fracture siégeant au niveau de la gouttière de torsion, il se produit une compression du nerf radial par le cal ou le tissu fibreux avoisinant ; elle est indiquée aussi dans les chevauchements irréductibles.

OBSERVATION N° 18 : (Personnelle. Service du Docteur Revel. B... Alexis, 36 ans.

9 Juin 1934 : Est projeté violemment à terre d'un camion et tombe sur le bras droit. Entre le jour même à l'Hôpital : énorme gonflement de tout le bras et de l'avant-bras droit, mobilité anormale de la diaphyse humérale et des deux os de l'avant-bras.

Radio : Montre trait de fracture transversale au milieu de la diaphyse humérale, avec chevauchement important de fragments. Le fragment inférieur remontant au-dessus et en dehors du fragment supérieur.

12 Juin : Réduction impossible, à l'appareil de Delbet.

14 Juin : Intervention, balsoforme. Suture aux crins des deux os de l'avant-bras. Mise en place d'un fixateur de Conn sur l'humérus, après avoir libéré l'interposition musculaire. Pas de lésion des nerfs ni de gros vaisseaux.

30 Juillet : Ablation du matériel métallique.

12 Août : Sort de l'Hôpital. La diaphyse humérale est

en parfait état. Bon résultat également sur l'avant-bras. Atrophie marquée du deltoïde, mobilité articulaire légèrement limitée à l'épaule et au coude. Le malade reprend son travail un mois après. (Voir cliché).

Les fractures de l'avant-bras sont parmi celles qu'il faut souvent opérer ; une bonne réduction et surtout le maintien des fragments par un appareil plâtré sont très difficiles, le rétablissement fonctionnel intégral du membre étant ici fonction d'un rétablissement anatomique parfait. Les fragments des arcs délimitant l'espace interosseux, arc radial et arc cubital, se déplacent et se décalent sous l'action des muscles ; les fragments étant bloqués par le cal, dans ces attitudes vicieuses, l'anatomie du squelette est plus ou moins altérée et les mouvements, la pronation et la supination surtout, sont comme on le conçoit, en grande partie et même complètement abolis. Il faut donc opérer les fractures de l'avant-bras dès que par la méthode orthopédique on ne peut assurer une bonne réduction, et par celà même un bon résultat fonctionnel.

La diaphyse fémorale est difficilement opérable, à cause de sa profondeur, de la puissance des actions musculaires ; l'extension continue donne de meilleurs résultats. Chez l'adulte ,l'ostéosynthèse du fémur sera réservée aux déplacements irréductibles avec interposition musculaire, aux fractures anciennes vicieusement consolidées, aux pseudarthroses ; la prothèse externe, à cause de l'épaisseur des parties molles, semble peu avantageuse ici.

Voici deux observations :

OBSERVATION N° 19 : (due à l'obligeance du Docteur Cabouat). S... Régis, 39 ans.

Accident le 6 janvier 1933. Etant en motocyclette, est renversé par un camion.

Vu le 7 janvier : fracture aux deux avant-bras et fracture sous trochantérienne à droite ; spécifique avéré.

10 Janvier : Extension à l'étrier de CUNEO. Cuisse verticale, jambe horizontale, pied en flexion. Traitement spécifique.

22 Février : Pas de consolidation. L'extension est maintenue jusqu'en Mai sans résultat. Pseudarthrose du fémur (pas de consolidation également aux autres fractures).

Mai : Grand plâtre : pas de résultat.

12 Septembre : Intervention, incision externe, grosse interposition musculaire, avivement des extrémités osseuses qu'on taille en sifflet. Appareil de BOEVER.

Novembre : Ablation du matériel. Aucune consolidation Décès 19 avril 1934 (pneumonie).

OBSERVATION N° 20 : (due à l'obligeance de Docteur Cabouat). S... Nicolas, 26 ans.

11 Mars 1933 : Accident de moto, fracture de l'extrémité inférieure du fémur droit. En même temps, fracture du crâne : amené dans le côma ; est assez agité pendant 15 jours. Aucun traitement de la fracture ne peut être envisagé d'abord.

Opération le 19 Avril 1933.

Découverte et libération facile du fragment supérieur. Le fragment inférieur est basculé en arrière, entouré de

tissus lardacés et très difficile à libérer : on n'arrive à réduire qu'en fléchissant les deux fragments, en les mettant bout à bout, et en redressant l'os ; hémorragie notable. Fixateur de Boever : 3 fiches dans le fragment supérieur, puis une vis obliquement dans chaque condyle par incisions latérales : le tout est solidarisé pendant que l'extension est maintenue ; les sutures du manchon musculaire arrêtent l'hémorragie et effacent l'espace mort en arrière du foyer de fracture. Opération longue et pénible.

Juin : Ablation du matériel. Plâtre.

20 Juillet 1933 : Radio. Angulation, ostéoporose.

7 Octobre : Pas de consolidation : appareil plâtré mal supporté, enlevé au bout de trois mois.

25 Mars 1935 : Marche difficile en s'aidant de cannes pied en équinisme. Raccourcissement de 4 à 5 cm. saillie antérieure du fragment fémoral supérieur surplombant la rotule. Les mouvements de flexion de la jambe paraissent se faire plutôt dans le foyer de pseudarthrose que dans le genou.

Relèvent également de l'ostéosynthèse les fractures multifragmentaires de l'extrémité supérieure du tibia, les fractures transversales de sa diaphyse et les fractures spiroïdes du 1/3 inférieur. Nous avons toujours, dans ces cas, essayé les traitements orthopédiques ; mais après échec contrôlé à la radiographie, nous avons eu recours immédiatement à la synthèse par fixateur externe : c'est ici où elle nous a donné ses meilleurs résultats, dans une région d'accès facile, sur un os

massif, mais la fréquence des phlyctènes et des excoriations cutanées nous obligent parfois à retarder l'intervention : nous citerons à ce propos, les cas suivants :

OBSERVATION N° 21 : (due à l'obligeance du Docteur Cabouat). G... 56 ans.

6 Mars 1935 : Coup de pied de cheval à la jambe droite, pas de plaie, simples érosions. Fracture au 1/3 supérieur contrôlée à la radio.

7 Mars : DELBET : mauvaise réduction.

9 Mars : Opération. Réduction facile, fixation par quatre fiches de JUDET : sutures, débridements latéraux assez importants. Précautions pour éviter l'infection par les érosions cutanées.

10 Mars : Détache le pied du plan du lit.

12 Mars : Radio. Réduction parfaite.

10 Mai : Les vis sont retirées ; les vis supérieures ont « foiré ». Les vis inférieures tiennent très solidement. La jambe est parfaitement solide, œdème léger du pied.

16 Mai : Plus d'œdème. Ecoulement intermittent très peu abondant jusqu'en Décembre 1935.

13 Janvier 1936 : Cicatrisation complète, aucune déformation. Pas de limitation des mouvements. Mollet légèrement atrophié, marche sans douleur. Incapacité minime. (Voir cliché).

OBSERVATION N° 22 : (due à l'obligeance du Dr REVEL) F... 34 ans.

28 Avril 1934 : Fait une chûte dans un escalier. Relevé immédiatement. Transporté de suite à la clinique. Mobilité anormale de la jambe gauche au niveau du 1/3 moyen et du 1/3 inférieur. Crépitation osseuse. Pas de plaie, hématome important.

29 Avril : Radio : Fracture spiroïde du 1/3 inférieur du tibia gauche.

30 Avril : Un Delbet appliqué n'arrive pas à corriger d'une façon satisfaisante les déplacements.

3 *Mai* : Ostéosynthèse à fixateur externe. Réduction facile. Pose d'un appareil de Boever. Bonnes suites opératoires.

14 Juin : Ablation de l'appareil ; on laisse le membre encore quinze jours en gouttière, tout en lui faisant quelques massages. Légère ankylose tibio-tarsienne. Cal solide. Mobilisation progressive.

Avril 1936. Revu. Pas de racourcissement. Excellent résultat fonctionnel.

OBSERVATION N° 23 : (personnelle. Service du Dr Revel). Mme Andrée M... 70 ans.

11 Novembre 1934 : en descendant un escalier tombe. On la relève, et on essaie de la faire marcher. Rentre le jour même à l'hôpital. Bon état général vu son âge. T.A. 20-10, Urée, 0,45, B.W. O.

Membre gauche tuméfié, endolori. Mobilité anormale et crépitation au 1/3 inférieur.

12 Novembre : Radio : Fracture spiroïde typique du tibia et fracture haute du péroné. Mise en place d'un Delbet sous extension.

14 Novembre : Radio de contrôle montrant une coaptation imparfaite des fragments.

26 Novembre : Intervention. Rachi, scurocaine. Syncope au cours de l'intervention. Un début de cal s'étant amorcé qu'on brise facilement et qui ne gène nullement une bonne mise en place des fragments. Appareils de Conn Attèle de Boekel.

12 Janvier : On retire l'appareil. Cal encore trop mou pour la marche. Mise en place d'un gouttière.

30 Janvier : Sort de l'Hôpital sur sa demande. Commence à peine à marcher. Raideur du cou de pied genou mobile.

Avril 1936 : Revue, résultat excellent, tant au point de vue anatomique que fonctionnel. Pas de boiterie, articulation mobile. Pas d'atrophie musculaire. (Voir cliché).

FRACTURES DE L'ENFANCE :

Que vaut l'ostéosynthèse chez l'enfant ? Ombredanne a écrit qu'elle est désastreuse, mais il n'avait en vue que la prothèse perdue ; tout se résume en la tolérance de l'os vis-à-vis du matériel abandonné dans la profondeur. En plus des troubles infectieux et trophiques, intervient chez l'enfant un autre problème ostéogénétique l'os en s'accroissant englobe le matériel métallique dans son épaisseur ; nous n'insistons pas, d'autre part, sur les dangers évidents d'une prothèse perdue au voisinage d'un cartilage de conjugaison. Aussi le fixateur externe réalise-t-il un immense progrès. C'est « l'ostéosynthèse temporaire » d'Ombredanne, l'auteur laisse le système

quinze jours en moyenne ; mais, les indications sont rares. Deux régions chez l'enfant peuvent nécessiter l'ostéosynthèse surtout, la cuisse et l'avant-bras il faut se rappeler qu'un mauvais cal s'améliore souvent ici par modelage spontané ; OMBREDANNE pose les principes suivants :

« Quand un cal est médiocre, parce désaxé je le « conserve, il se nivellera.

« Quand un cal est médiocre, parce qu'il fait butée, « je le conserve parce que la butée remontera et cessera « de gêner ; c'est le cas du coude.

« Mais quand un cal menace de se faire avec « chevauchement, c'est-à-dire avec raccourcissement, si « j'estime que ce raccourcissement doit être préju « diciable, je ne le garde pas et après épuise- « ment de toutes les manœuvres externes de réduction, « bien entendu, j'interviens, je réduis à ciel ouvert, et je « fixe ». Telle a été toujours notre ligne de conduite.

OBSERVATION N° 24 : (due à l'obligeance du Dr Revel). B... 12 ans.

1er Février 1934 : Chûte sur le sol en courant.

Vu immédiatement après l'accident ; angulation externe de l'avant-bras en coup de hâche. Pas de plaie.

Au niveau du point douloureux, sur le milieu du bord externe de l'avant-bras droit, on sent une encoche et, en prenant entre deux doigts les segments supérieur et inférieur, on sent une crépitation. La tête radiale ne tourne pas pendant la pronation et la supination qui sont très douloureuses.

2 Février : Radio : Au 1/3 moyen du radius droit, trait oblique de fracture.

3 Février : On fait un plâtre. Les déplacements angulaires et le décalage ne sont pas corrigés.

4 Février : On fait une ostéosynthèse par fixateur externe. Appareil de Boever. Réduction facile. Bonnes suites opératoires.

La mobilisation prudente du poignet et du coude est même pratiquée.

5 Mars : Ablation du matériel. Cal solide, excellent résultat anatomique. Seuls encore les mouvements de pronation et de supination sont un peu pénibles.

Mars 1936 : Revu. Très bon résultat fonctionnel.

OBSERVATION N° 25 : (personnelle. Service du Dr Revel). G.... Joseph, 15 ans.

17 Janvier 1936 : Renversé par une bicyclette, tombe sur la main gauche. Vu le jour même, quelques heures après. Gonflement déjà important de l'avant-bras. Mobilité et crépitation. Impotence complète.

18 Janvier : radio : Montre un chevauchement important. Le radius est cassé à 10 cm. environ au-dessus de son extrémité inférieure, le cubitus à 7 cm. Le trait de fracture est légèrement oblique. Le soir même, on immobilise dans un plâtre, après réduction.

20 *Janvier* : Radio de contrôle. Réduction insuffisante

1er Février : Ostéosynthèse des deux os, réduction facile. Pose de deux appareils de Boever. Bon résultat contrôlé à la radio.

1er Mars : On enlève l'appareil. Bonne consolidation, mouvements de supination et de pronation limités.

10 Mars : Le malade fait une chûte dans la cour ; fracture du cal du radius. Déplacement des deux fragments. Un plâtre après réduction manuelle prudente n'amène pas un bon résultat.

14 Mars : 2me ostéosynthèse sur le radius. Avivement des fragments. Deux fiches de Boever.

20 Avril : Ablation de l'appareil, immobilisation provisoire entre deux planchettes. Cal paraissant solide, très bon résultat anatomique.

Dans le cas suivant, la difficulté d'appliquer une extension continue chez un enfant indiscipliné nous a forcé à recourir à l'ostéosynthèsse d'emblée :

OBSERVATION N° 26 : (due à l'obligeance du Dr Revel).
B.... Pierre, 12 ans.

4 Juillet 1935 : Dans un accident d'automobile, est projete dans un fossé. Se plaint de la cuisse droite. Vu immédiatement, absence de plaie, douleur exquise au milieu de la cuisse droite, impotence, mobilité anormale. Enfant très douillet et criard.

5 Juillet : Radio : Montre une fracture complète du fémur à sa partie moyenne. Trait presque transversal, avec chevauchement de plusieurs centimètres.

7 Juillet : On pratique d'emblée une ostéosynthèse à fixateur externe. Réduction facile. Bonnes suites opératoires.

1er Septembre : Ablation du système. Fusion bout à bout des deux fragments. Dans la suite, une petite fistule cède à un curettage des parties molles.

Mars 1936 : Revu, très bon résultat. Pas de raccourcissement ni d'atrophie, ni d'ankylose articulaire.

Telles sont, en général, les indications de l'ostéosynthèse externe, indications qui, sauf dans certains cas particuliers, comme chez l'enfant, ou pour certaines fractures ouvertes, sont entièrement superposables à celles de la prothèse perdue. Le fixateur externe doit être préféré ; nous préciserons pourquoi ultérieurement.

CHAPITRE IV

LES AVANTAGES DE LA SYNTHESE EXTERNE SUR LA PROTHÈSE PERDUE

Comme toute méthode nouvelle, quand l'ostéosynthèse apparut, elle reçut de la part de tous les chirurgiens, un accueil enthousiaste. Des abus sans doute, furent commis ; pratiquée un peu à la légère dans des cas où la prudence élémentaire l'eut écartée, par des gens peu familiarisés avec elle, elle ne tarda point à amener des désillusions. Même chez des praticiens de valeur, des ostéosynthèses pratiquées avec le plus de soins, apportèrent des accidents très graves : phénomènes inflammatoires, troubles de consolidation, phénomènes douloureux nécessitant l'ablation du matériel. Il suffit de parcourir la « Revue de la Société de Chirurgie de Paris » de 1924, 1925, 1926, pour se rendre compte de l'intérêt qu'ont soulevé ces questions.

Quelque soit leur traduction clinique, les lésions consécutives aux échecs de l'ostéosynthèse sont toujours les mêmes en ce qui concerne leur évolution anatomique et

leurs conséquences biologiques ; raréfaction de l'os au voisinage du matériel métallique introduit. FRANTZ groupe sous trois chefs essentiels les facteurs de non tolérance du matériel :

1° les facteurs inhérents au matériel lui-même : à ce point de vue, la surface recouverte, l'importance plus ou moins grande de la pénétration intra-osseuse, et surtout le degré de pression unitaire font qu'un matériel est plus ou moins bien toléré.

2°) Il est des facteurs qui tiennent à la façon dont le matériel est posé, réalisant une fixation plus ou moins bonne sur les fragments, et des fragments l'un par rapport à l'autre.

3°) Enfin, il est des facteurs qui résultent de la qualité de coaptation post-opératoire des surfaces osseuses.

Le meilleurs procédé sera celui qui immobilise les fragments de la façon la plus complète et en même temps qui traumatise l'os au minimum. Que valent les divers procédés de prothèse perdues ?

1° — Lames métalliques : les lames de PARHAM réalisent difficilement la contention et l'immobilisation parfaite des fragments ; si on serre trop la lame, il se produira une nécrose de toute la partie de l'os comprimée ; applicable seulement aux fractures obliques, ce procédé n'empêche pas, sous un serrage moyen, des mouvements de bascule des fragments au foyer de fracture : il n'amène, en général, que des déboires.

2°) *Le fil métallique* est préconisé surtout en Allemagne : la force de contention est faible et insuffisante pour les gros déplacements.

3°) Les *agrafes* sont souvent maintenues par des ligatures métalliques : l'immobilisation est rarement suffisante ; beaucoup de matériel est accumulé, beaucoup, de temps aussi est nécessaire. Elles ne sauraient convenir que là où les fragments et les déplacements sont minimes, là aussi où la place est restreinte comme au voisinage des articulations.

4°) *Le manchonnage* est un procédé solide à qui on doit de très bons résultats, mais c'est une intervention extrêmement sanglante : la pose de la plaque exige un délabrement considérable du périoste et des muscles ; son ablation est extrêmement difficile.

5°) *Plaques fixées par des lames* (système HALLOPEAU). La plaque joue alors un rôle de liaison entre les différentes lames. La solidité en est augmentée, mais elle n'est pas absolue ; les deux éléments sont indépendants, si le système se met à jouer, peu à peu tout ne tarde pas à se désagréger.

6°) *Plaques fixées par des vis* : (système LANE, SHERMANN, etc...) C'est le procédé le meilleur, qui a donné des résultats remarquables entre des mains exercées ; mais la surface de contact des vis étant minime, la pression unitaire sera considérable et la moindre mobilité provoquera un écrasement des lames osseuses du puit de la vis. De plus, la plaque fixée passera en plein foyer de fracture, comme dans le cas précédent d'ailleurs. MILLIET, dans sa thèse, a montré les effets nocifs de ce métal sur le foyer d'ostéogénèse. Nous reviendrons sur ce sujet.

Aussi, devant ces inconvénients, beaucoup d'auteurs ont-ils été surpris du peu de succès auprès des praticiens,

de la prothèse externe. « Il me parait injuste, dit FREDET, « de reléguer le grand fixateur de LAMBOTTE dans « l'oubliette des instruments désuets, comme on tend à « le faire. Il mérite un meilleur sort ; il permet d'ob- « tenir de beaux succès dans certaines circonstances « où les méthodes usuelles étant inapplicables, le chirur- « gien se trouverait pris au dépourvu ». Dans sa publication « *L'ostéosynthèse des os longs*. CORNIOLEY s'exprime de « même : « Le fixateur externe de LAMBOTTE serait « susceptible de remplacer les ostéosynthèses directes, « mais il demande une certaine habitude dans son appli- « cation qui le fait craindre de beaucoup de praticiens. « C'est pourquoi il n'est plus guère employé. Il le méri- « terait cependant, car mécaniquement et biologiquement, « il réalise la plupart des désirata de l'ostéosynthèse. » Ces difficultés techniques de mise en place de l'appareil de LAMBOTTE sont aujourd'hui aplanies, grâce aux ingénieux et nombreux modèles lancés ces dernières années.

Ce n'est certes pas là un de ses moindres avantages de la prothèse externe moderne, que sa mise en place simple et facile. Les osthéosynthèses, aux dires de LAMBOTTE seraient les opérations les plus difficiles de la chirurgie. Sans pousser jusque là, nous pouvons dire que les ostéosynthèses à prothèse perdue sont, pour l'opérateur, pratiquant la chirurgie générale, des opérations plutôt difficiles ; sans doute, il faudra posséder toujours une discipline particulière, un sens mécanique spécial, une habitude de travailler sur l'os, tout cela fruit d'une longue expérience. Il faut savoir scier, sculpter, forer, limer, tarauder, visser, sur la matière dure, avec la précision et la sûreté de la main requise pour la matière

vivante ; la simplicité de technique, la possibilité de pouvoir opérer sur un champ plus étendu, loin du foyer de fracture, mettent l'ostéosynthèse externe à la portée de tous les bons chirurgiens : point n'est besoin d'un long entrainement à la chirurgie osseuse.

Ce procédé, de plus, convient dans certains cas où toute prothèse perdue et inapplicable, ou vouée inéluctablement à un échec : nous voulons parler surtout des fractures compliquées et des factures nécessitant la synthèse chez l'enfant. Il parait paradoxal de fixer une plaque en foyer infecté, malgré les cas heureux de Villard, Bonnet et Bocca ; si du reste, Villard a eu la chance de voir les plaques se maintenir en milieu suppuré, beaucoup de chirurgiens ont vu leur matériel jouer, au bout de quelques jours, rendant l'ablation inévitable. Pour se mettre à l'abri de ces cas, on a eu recours à l'ostéosynthèse à ciel ouvert, sans diminuer beaucoup les risques d'ostéite ou à l'ostéosynthèse retardée, en plusieurs temps, comme l'a préconisé Leriche ; avec le fixateur externe ,à condition que l'infection ne soit pas trop intense d'emblée, on encourt des risques beaucoup moindres ; les points d'appui sont loin du foyer infecté ; ils peuvent même être totalement indépendants, si l'on utilise la fixation transcutanée, à condition que le décollement de la peau ne soit pas trop étendu. Dans les pseudarthroses ,les mauvais cals l'éloignement du matériel métallique du foyer de régénération n'a pu être qu'un bienfait. Les fractures qui relèvent du traitement sanglant chez l'enfant n'ont donné avec la prothèse perdue que des désastres, même en milieu aseptique : la fixation temporaire externe qu'a préconisé OMBRE-

DANNE. a par contre rendu de signalés services. pour les mêmes raisons que chez l'adulte, et pour sa facilité d'ablation.

Au point de vue biologique, la prothèse externe se présente comme le matériel de synthèse le plus rationnel. La question est extrêmement débattue de l'influence du matériel de synthèse sur la formation du cal. On a reproché à la prothèse perdue de favoriser les gros cals, les retards de consolidation, l'ostéite raréfiante, les inflexions secondaires ,les fractures itératives, les pseudarthroses. En réalité, la tolérance de l'os aux corps étrangers métalliques est un problème complexe qui a fait, partout, l'objet de recherches nombreuses et variées ; les uns l'ont étudiée au point de vue clinique et radiographique (HEY-GROVES, DUJARIER, ALGLAVE, FREDET) ; d'autres se sont adressés à la méthode expérimentale, implantation de corps métalliques dans les parties molles et au contact de l'os ; (ROBIN, ELSBERG DUVAL) ; certains même ont reproduit, sur l'animal, des fractures qu'ils ont traitées par différents modes de synthèse métallique (CUNEO, FRANTZ) ; d'autres au point de vue histo-chimique, ont observé le cheminement des particules métalliques à travers les tissus, ainsi que leur action sur l'activité céllulaire et sur la fixation calcique. LERICHE et POLICARD ont eu recours aux lumières de l'histologie ; la conclusion de leurs belles études est formelle, en présence d'un corps étranger qu'il ne tolère pas, l'os se raréfie ; cette raréfaction s'accompagne presque toujours, dans le voisignage d'une construction osseuse de volume variable, et souvent de mauvaise qualité ; d'où mobilité secondaire. Le cal, quoique

volumineux, est malléable et douloureux. « Il y a, dit « LERICHE, une véritable atrophie histologique du tissu « osseux, avec hypertrophie anatomique de l'organe os- « seux ». Enfin, il n'est pas inutile de rappeler les belles recherches de MENEGAUX : cet auteur a cultivé de l'os in vitro, en présence d'un métal, et a dressé une échelle de toxicité ; certains ont une action cytotoxique marquée ; même les moins nocifs, comme le zinc, l'argent, le tungstene, le nickel, les alliages d'aluminium, certains aciers, ont cependant une influence inhibitrice sur la croissance des cellules conjonctives et osseuses.

On comprend ,dès lors, tout l'intérêt qu'il y a d'éloigner de ce tissu en pleine régénération, des catalyseurs négatifs, représentés par les plaques ; certains chirurgiens l'avaient, depuis longtemps, compris. DUPUY DE FRENELLE avait imaginé une plaque constituée par un pont étroit qui reliait deux extrémités plus larges : ce pont légèrement arqué, prenait ainsi un minimum de contact avec la zone fracturaire.

LEVEUF, d'autre part, a montré le rôle ostéogénétique du périoste ; sa circulation est notablement augmentée ; l'os ne recevrait des matériaux calcaires que par l'intermédiaire des vaisseaux du périoste. Dans la prothèse externe ,contrairement à la prothèse perdue ,la pose des appareils se fait sans délabrement périostique, la surface de périoste détruite par les vis atteint à peine un centimètre carré et encore, loin du foyer de fracture.

Enfin, ici, les soins post-opératoires sont très simplifiés, les pansements journaliers des foyers infectés sont facilement réalisables ; faciles aussi les irrigations au Dakin. De plus, s'il y a une correction ultérieure à

faire, certains appareils sont admirablement montés à cet effet : nous ne citerons que l'appareil de CONN, ou de GOOSENS, avantage qui permet la réduction définitive sous écran. Quoi de plus simple que d'enlever le tuteur pour se rendre compte si la fracture est consolidée et de le remettre en place s'il y a encore une mobilité anormale ? Enfin, l'extraction de l'appareil est aussi anodine qu'un simple pansement ; l'attèle éloignée de l'os pendant la consolidation est supprimée sans intervention, dès que celle-ci est complète.

CHAPITRE V

LES INCONVÉNIENTS DE LA PROTHÈSE EXTERNE

Loin de nous l'idée de voir en la prothèse externe la méthode idéale d'ostéosynthèse. C'est une bonne méthode, peut-être la meilleure que nous possédions, mais qui, comme toute chose humaine, est forcément imparfaite ; fermer les yeux sur ses inconvénients serait œuvre d'esprit partisan également éloigné de toute probité que de toute objectivité scientifique.

Ses inconvénients sont d'abord ceux de toute ostéosynthèse : la pose de l'appareil, quel qu'il soit, est une intervention chirurgicale, sous anesthésie générale ou rachidienne, avec tous les risques qu'elles encourent. Sans doute ,la pose elle-même de l'appareil est simple, et pourrait se passer d'insensibilisation souvent. Mais la réduction, le nettoyage du foyer, conditions indispensables, ne sauraient se faire à vif. Enfin, ouvrir une fracture fermée, c'est faire une solution de continuité dans la barrière cutanée, ouvrir la route à des germes, en apporter soi-même : les responsabilités qu'on encourt sont encore plus grandes.

On a aussi reproché à toute ostéosynthèse d'apporter des troubles et des retards de consolidation, de faire apparaître de gros cals, des cals douloureux, des pseudarthroses, des cals de mauvaise qualité, faisant des inflexions secondaires ou des fractures itératives. Certains se sont déclarés ,à ce propos, ennemis systématiques de toute ostéosynthèse. Ce serait pourtant une erreur de la condamner, comme certains experts, au nom des statistiques : à côté des chiffres ,il faut voir les malades. C'est bien souvent aux mauvaises fractures qu'est réservée l'ostéosynthèse ; nul doute que les résultats ne soient pas toujours parfaits. Toutefois, nous devons à la vérité de dire, pour le cas qui nous occupe, que certains sujets semblent réfractaires aux corps étrangers constitués ici par les fiches. Ils font autour d'elles des foyers d'ostéite aseptique et tendent à éliminer le matériel : les gros cals et les pseudarthoses seront plus rares que dans la prothèse perdue ; les décollements périostiques étant moins étendus. Mais ils ne sont pas absents cependant.

D'autre part ,point essentiellement particulier à la prothèse externe, et signalé par nombre d'auteurs, les tiges du fixateur paraissent devoir parfois, bon gré mal gré ,diriger l'infection vers les godets qu'elles ont creusés dans l'os ; cet inconvénient existe, du reste, pour les broches ,les clous, et tout tracteur à griffes. L'infection est rare s'il s'agit d'une fracture aseptique, à condition que toutes les précautions d'usage soient prises ; mais lorsqu'on se trouve en présence d'un foyer infectieux au voisinnage ,les risques sont autrement grands. Il faut ,au cours du pansement, et de l'interven-

tion, prendre des précautions extrêmes ; nous n'irons pas jusqu'à dire que l'infection est inévitable, les faits prouvent le contraire ; mais nous signalons le danger. Le rôle des fiches comme vecteurs de l'infection doit être beaucoup plus important que ce rôle de drains de la plaie que veulent leur faire jouer certains enthousiastes de la méthode ; le microbe, au contact de l'os, ira faire de l'ostéite, de la mobilité anormale se produira, augmentant encore les lésions osseuses ; la nature d'elle même se chargera d'éliminer ce qu'à tout prix on veut lui imposer.

Enfin ,tous les promoteurs de la méthode de fixation externe signalent la puissance de la fixation des fragments pour qu'au moins, dans la plupart des cas, il n'y ait pas besoin de parfaire cette dernière par la mise en place d'un appareil de contention externe ; plâtre ou attèle ; d'autres vont plus loin, et commencent dès le lendemain de l'intervention une mobilisation progressive des articulations sus et sous-jacentes ; ceci nous parait exagéré. La contention par le fixateur externe est solide, c'est certain mais non solide comme comme l'os lui-même avant l'accident. Nous avons personnellement examiné ce système de contention au point de vue mécanique : tout mouvement dans un foyer de fracture tend à faire jouer les fragments l'un sur l'autre ; immobilisons : Ici ce sera par un tuteur externe massif relié aux fragments par des vis longues ; le tuteur est loin de l'axe du membre ; de plus ,ces longues chevilles d'acier, très solides prennent avec l'os, quel que soit leur degré de pénétration, une surface de contact réduite. Considérons maintenant le sys-

tème constitué par un segment de membre, la cheville et le tuteur. C'est un levier de premier genre : la puissance est représentée par le segment du membre, le point d'appui par la portion de vis enfoncée dans l'os, la résistance par le tuteur auquel est bloquée la fiche. Cette résistance se trouve loin du point d'appui qui, lui, prenant un contact très réduit, supporte une force unitaire d'autant plus grande ; cette force sera encore amplifiée par toute la longueur de la vis qui éloigne d'autant la résistance. A tous moments, le système sera soumis à des forces ; nous distinguerons :

1° Des forces passives, représentées par la pesanteur du membre et les mouvements imposés au membre fracturé (mouvements voulus de mobilisation ou mouvements accidentels). Elles agissent aussi avec une violence d'autant plus grande que le bras de levier de transmission est plus long.

2° Des forces actives : la tonicité musculaire. Ainsi, au fémur fracturé à sa diaphyse, la tonicité musculaire raccourcit le membre et produit le chevauchement ; les muscles fessiers produisent l'abduction du fragment supérieur, tandis que les muscles adducteurs attirent en dedans les fragments inférieurs.

Que se passera-t-il alors ? Ou bien les forces sont réduites et tout reste en place, ou bien la limite élastique de l'os est dépassée : il y aura nécrose, puis résorption osseuse, d'où mobilité secondaire du matériel. Ce matériel devenu mobile traumatise l'os par ébranlements successifs. Une réaction inflammatoire aseptique se produit ; Leriche et Policard ont montré qu'on ne voit jamais d'ossification en présence d'un certain pour-

centage de polynucléaires ; Mais si l'os massif résiste sous une force trop grande ,nous pourrons avoir aussi autre chose : ce sera soit la rupture de la vis au niveau de son point de pénétration ; c'est ce que nous avons pû observer dans quatre cas ; ou bien s'il existe une fissure partant du foyer de fracture, la pression tendra à l'agrandir et on aura un éclatement ; c'est ce que nous avons pû observer chez un de nos malades.

OBSERVATION N° 27 : (personnelle. Service du Docteur Revel. Z... Jean, 31 ans.

20 Avril 1935 : Jambe gauche prise sous un éboulement. Transporté à l'Hôpital. Pas de plaie, quelques excoriations cutanées. Membre gros œdémacié, écchymotique. Impotence absolue.

Au niveau du 1/3 moyen ,mobilité anormale et crépitation. Blessé assez shocké.

23 Avril : Radio. Fracture multifragmentaire du tibia et du péroné au 1/3 moyen. Déplacement important. une fissure légère se prolonge dans tout le 1/3 moyen du tibia. Mise en place d'un scultet. Suppuration superficielle de la peau.

1er Mai : Mise en place d'un Delbet. Réduction insuffisante. On enlève l'appareil, très mal supporté par le malade, et on attend la cicatrisation épidermique pour faire une ostéosynthèse.

15 Mai : Intervention, nettoyage du foyer. Evacuation d'hématome. Réduction assez facile malgré un début de cal .Mise en place de l'appareil de Conn avec fiches

très espacées. Réduction suffisante. Déplacement léger du fragment intermédiaire. Attèle de BOEKEL.

17 Mai : Radio : Bonne réduction.

20 Mai : Au cours d'un pansement, faux mouvement, sensation pénible perçue par le malade au niveau du membre blessé.

Radio : Une fiche à fait éclater la fissure.

24 Juin : Ablation de l'appareil. Cal encore mou. DELBET.

Le malade sort quelques temps après, avec une ankylose du cou de pied, léger raccourcissement. Cal solide.

On voit là que malgré la puissance du tuteur et sa longue prise, son éloignement du faible point de contact, ramène cette solidité du système vantée par certains à une plus juste valeur.

Suffisamment puissant pour s'opposer aux forces externes et internes en état de repos, il ne saurait, en aucun cas, être un appareil de mobilisation ; le faire, c'est vouloir aller à l'encontre des lois mécaniques les plus élémentaires, et encourir de gros risques.

Pour combattre cet inconvénient, non signalé jusqu'à ce jour à notre connaissance, il faudrait pouvoir agir sur un point du levier. Or, sur la puissance représentée par le membre, nous ne pouvons qu'immobiliser, augmenter les surfaces de contact du point d'appui, (fiches plus grosses ou plus nombreuses), il n'y faut point songer. Seule, la résistance pourrait être améliorée, le tuteur, au lieu de se maintenir définitivement à 8 ou 10 cm. de son point d'appui, pourrait être monté comme

un curseur et glisser sur les fiches. Tenu éloigné à l'extrémité des vis, au moment de l'intervention, et des pansements, il pourrait être, le reste du temps, rapproché du membre et mis au contact de la peau. On pourrait, au besoin, si l'on craint les décalages dans le sens vertical, monter un double tuteur : une partie restant indéfiniment fixe à l'extrémité des fiches, l'autre jouant sur toute leur hauteur et se rabattant au contact du membre. Le système ainsi gagnerait beaucoup en puissance. C'est là une simple hypothèse que nous émettons.

CONCLUSIONS

Que conclure au terme de cette brève étude ? pour traiter correctement une fracture, il faut bien savoir ce qui est fait, bien savoir ce que l'on va faire, bien savoir ce que l'on risque.

Nous avons tenu à placer en tête de ce travail une revue du traitement général des fractures ; les appareils orthopédiques sont assez nombreux, assez ingénieux, pour suffire dans l'immense majorité des cas. Il faut réagir contre certaine tendance de l'après-guerre, qui voulaient mettre le bistouri partout. Il y a bien longtemps déjà que VERNEUIL parlait de ce « prurigo secandi » : ici, plus qu'ailleurs, il faut savoir poser des indications : les différents modes de traitement ne s'opposent pas en général.

Sans vouloir faire de l'ostéosynthèse externe un procédé unique de traitement sanglant des fractures, nous avons remarqué que nombre d'auteurs s'étonnent que son emploi ne soit pas plus courant ; applicable à tous les cas de prothèse par plaques perdues, elle réalise, en outre, un énorme avantage dans certains autres cas ; elle est même, peut-on dire, parfois le seul procédé de synthèse à employer, nous voulons parler des fractures ouvertes, au début, chez l'adulte, et chez l'enfant, de

certaines fractures diaphysaires irréductibles. Aucune méthode de traitement sanglant, dans les cas que nous avons précisés, n'amènerait plus de succès avec le minimum de risques ; employé dans le traitement des pseudarthroses et des troubles de consolidation, elle empêche la formation de ce tissu ostéoïde par mutation calcique locale dont on avait signalé la présence dans la prothèse perdue, et qui disparaissait à l'ablation du matériel.

Poursuivant notre étude objective, nous avons signalé quelques inconvénients du matériel ; nous avons même montré comment on pourrait augmenter la solidité mécanique du système, cette solidité vantée par tous, ne nous étant pas apparue si grande qu'on voulait bien le dire.

Nous avons enfin apporté quelques observations personnelles pour illustrer notre étude : il y a des cas heureux, quelques échecs aussi ; ce mode de traitement étant toujours réservé là où tout a échoué ou échouerait inévitablement, il serait absurde de vouloir demander toujours un résultat parfait. Les fractures qu'on opère sont loin d'être les bons cas : Il faut avoir vu pour juger.

Très bonne méthode qui, entre les mains de bons praticiens de chirurgie générale, a rendu d'éminents services, la prothèse externe parait devoir occuper une plus large place dans la thérapeutique sanglante des fractures : sa simplicité de matériel, sa technique facile, contribueront à en généraliser l'emploi ; ses bons résultats, ses avantages nombreux, malgré ses quelques rares inconvénients, sont les plus sûrs garants de son succès dans la chirurgie de demain !

BIBLIOGRAPHIE

ALGLAVE. — Rapport au XXIVe Congrès français de Chirurgie sur le traitement sanglant des fractures fermées.

— Ostéosynthèse appliquée aux fractures fermées du bras. *Presse Médicale* : 22 Novembre 1930.

— L'Ostéosynthèse par les agents métalliques dans le traitement des fractures et des pseudarthroses. *Société de Chirurgie de Paris*. 1920.

AUMONT. — Traitement des fractures ouvertes des membres. Sutures primitive et secondaire : ostéosynthèse immédiate. *Revue de Chirurgie*. 1924 p. 507.

AUVRAY. — Discussion sur la meilleure thérapeutique à appliquer aux fractures ouvertes. *Société Nationale de Chirurgie*. 1926, p. 828.

BARBARIN. — Traitement des fractures des os longs par la fixation externe des fragments. *Revue de Technique chirurgicale*. Décembre 1931.

BECK. — Traitement des fractures par l'ostéosynthèse percutanée. *Der Chirurg*. 1er et 15 Janvier 1932.

BOEVER. — Appareillage nouveau pour ostéosynthèse. *Société belge de Chirurgie*. 28 Mars 1931.

— Contribution à l'ostéosynthèse par la méthode de la fixation externe. *Société de Chirurgie,* 1931.

LAMBOTTE. — Chirurgie opératoire des fractures, 1913. Quelques considérations sur l'ostéosynthèse. *Presse Médicale,* 1930.

LANE. — The treatment of fractures in Warfare. *The Lancet,* 1918.

LE FUR. — L'ostéosynthèse en chirurgie de guerre, 1917. MALOINE.

LEMAIRE. — Considération pratique sur la technique de l'ostéosynthèse des os longs. *Gazette des Hôpitaux,* 1929.

LENORMANT. — Traitement des fractures ouvertes. *Société de Chirurgie,* 1927.

LERICHE. — Traitement des fractures. MASSON 1917.

LERICHE et POLICARD. — Recherche biologique de l'ostéosynthèse à la plaque de LAMBOTTE.

LEVEUF. — Traitement des fractures et luxations des membres. 1925.

LASSERRE. — Ostéosynthèse temporaire à connexion externe chez l'enfant. *Bordeaux Chirurgical,* 1931.

MORUZZI. — Synthèse et prothèse osseuse. *Thèse Paris* 1929.

MERCIER. — Ostéosynthèse métallique temporaire. *Union Médicale du Canada.* Octobre 1927.

MANEGAUX et ODIETTE. — Etude biologique de l'ostéosynthèse. *Presse Médicale,* 1924.

MASMONTEIL. — Etude biologique de l'ostéosynthèse. *Presse Médicale,* 1935.

MILLET. — L'action des plaques métalliques sur les tissus. *Thèse de Lyon,* 1920.

NEUMANN. — Les causes d'insuccès de l'ostéosynthèse. *Société belge de chirurgie,* Juin 1926.

OLRY. — Ostéosynthèse temporaire chez l'homme. *Thèse de Paris,* 1927.

OMBREDANNE. — Ostéosynthèse temporaire. — *Congrès de Milan,* 1924.

PAPIN. — L'action du matériel de prothèse dans la consolidation des fractures par ostéosynthèse. *Union d'Orthopédie,* 1932 Avril.

PICOT. — Traitement des fractures ouvertes. *Société de Chirurgie,* 1926.

POLICARD. — Quelques problèmes de physiologie osseuse. *Bruxelles Médical,* 1928.

ROBINEAU. — Ostéosynthèse des diaphyses par manchons métallique. *Archives franco-belges de Chirurgie.* 1930.

ROUVILLOS. — A propos du traitement des fractures diaphysaires ouvertes. *Société de Chirurgie,* 1926.

ROUX et SENEQUE. — Rapport au XLe Congrès de Chirurgie sur les fractures ouvertes de jambe.

SOUPAULT. — Indications générales de l'ostéosynthèse. *Paris, Chirurgical,* 1922.

THIERY. — Traitement des fractures ouvertes. *Société de Chirurgie de Paris,* 1926.

VERBRUGE. — Considérations au sujet de l'emploi de la prothèse externe dans la chirurgie osseuse. *Société de chirurgie,* 1928.

VILLARD. — De la fixation métallique des fragments osseux dans les fractures compliquées, infectées. *Lyon Chirurgical,* 1916.

VAN CAMPEN. — Treatment of fractures by LAMBOTTE's *Méthod Haarlem* 1933.

ZENO. — El tratamiento de las fracturas espuestas y infectadas. *La Semana Medica,* 15 Sept. 1930. p. 958.

En ma qualité de Censeur de tour, j'ai lu la Thèse ayant pour titre :

« Contribution à l'étude du traitement des fractures des membres par l'ostéo-synthèse à prothèse externe »

par M. Fernand NAUTON

Je pense que la Faculté peu en permettre l'impression.

Montpellier, le 18 mai 1936.

Le Professeur,

RICHE.

Vu :

Montpellier, le 18 Mai 1936.

EUZIERE.

Vu et permis d'imprimer :

Montpellier, le 21 Mai 1936.

Le Recteur :

TAILLIART.

SERMENT

En présence des Maîtres de cette Ecole, de mes chers condisciples et devant l'effigie d'Hippocrate, je promets et je jure, au nom de l'Etre Suprême, d'être fidèle aux lois de l'honneur et de la probité dans l'Exercice de la Médecine. Je donnerai mes soins gratuits à l'indigent, et n'exigerai jamais un salaire au-dessus de mon travail. Admis dans l'intérieur des maisons, mes yeux ne verront pas ce qui s'y passe ; ma langue taira les secrets qui me seront confiés, et mon état ne servira pas à corrompre les mœurs ni à favoriser le crime. Respectueux et reconnaissant envers mes Maîtres, je rendrai à leurs enfants l'instruction que j'ai reçue de leurs pères.

Que les hommes m'accordent leur estime, si je suis fidèle à mes promesses ! Que je sois couvert d'opprobre et méprisé de mes confrères si j'y manque.